

Zeitschrift: Schweizer Archiv für Tierheilkunde SAT : die Fachzeitschrift für Tierärztinnen und Tierärzte = Archives Suisses de Médecine Vétérinaire ASMV : la revue professionnelle des vétérinaires

Herausgeber: Gesellschaft Schweizer Tierärztinnen und Tierärzte

Band: 139 (1997)

Heft: 1

Artikel: Entwicklung und Leistungen der Veterinärrentgenologie in Österreich

Autor: Malleczek, D. / Mayrhofer, E.

DOI: <https://doi.org/10.5169/seals-589061>

Nutzungsbedingungen

Die ETH-Bibliothek ist die Anbieterin der digitalisierten Zeitschriften. Sie besitzt keine Urheberrechte an den Zeitschriften und ist nicht verantwortlich für deren Inhalte. Die Rechte liegen in der Regel bei den Herausgebern beziehungsweise den externen Rechteinhabern. [Siehe Rechtliche Hinweise.](#)

Conditions d'utilisation

L'ETH Library est le fournisseur des revues numérisées. Elle ne détient aucun droit d'auteur sur les revues et n'est pas responsable de leur contenu. En règle générale, les droits sont détenus par les éditeurs ou les détenteurs de droits externes. [Voir Informations légales.](#)

Terms of use

The ETH Library is the provider of the digitised journals. It does not own any copyrights to the journals and is not responsible for their content. The rights usually lie with the publishers or the external rights holders. [See Legal notice.](#)

Download PDF: 30.03.2025

ETH-Bibliothek Zürich, E-Periodica, <https://www.e-periodica.ch>

Entwicklung und Leistungen der Veterinärröntgenologie in Österreich

D. Malleczek und E. Mayrhofer

Nachdem der Physikprofessor W. C. Röntgen am 8. November 1895 «Eine Neue Art von Strahlen» entdeckt und am 28. Dezember desselben Jahres seine erste Publikation fertiggestellt hatte, die er am 23. Jänner 1896 bei der Verhandlung der Physikalisch-Medicinischen-Gesellschaft zu Würzburg vortrug, breitete sich die Beschäftigung mit den neuen Strahlen geradezu explosionsartig aus. Besonders deshalb, weil Röntgen am 1. Jänner 1896, also 22 Tage vor seinem Vortrag in Würzburg, einigen befreundeten Physikern eine Mitteilung und einige Aufnahmen als Beweis zugeschickt hatte. Der Wiener Physikprofessor Franz Serafin Exner präsentierte sie am 4. Jänner 1896 in einer wissenschaftlichen Runde, der auch Prof. Ernst Lecher angehörte. Dieser erzählte noch in derselben Nacht seinem Vater, dem Herausgeber der Wiener Tageszeitung «Die Presse», von dieser «Neuen Art von Strahlen». Der Sohn selbst war verwundert, am nächsten Tag – am 5. Jänner 1896 – seinen Bericht und seine Zukunftsvisionen unter «Eine sensationelle Entdeckung» auf dem Titelblatt der Tageszeitung «Die Presse» wiederzufinden.

Bereits 2 Tage später begann der Leiter der «k.k. Lehr- und Versuchsanstalt für Photographie und Reproductionsverfahren», Dr. Josef Maria Eder, mit seinen Versuchen. Das Ergebnis dieser Arbeit ist beeindruckend. Ein Atlas mit 15 Röntgenbildtafeln, als Heliogravüren gefertigt, von menschlichen Händen und Füßen sowie Tierbildern in exzellenter Qualität war das Produkt von 15 Tagen vortrefflicher Arbeit. Am 22. Jänner 1896, nachdem die «Photographien mit Hilfe der Röntgenschen Strahlen» fertiggestellt waren, wurden diese im «Verein zur Verbreitung naturwissenschaftlicher Kenntnisse» vorgestellt – Röntgen selbst präsentierte in Würzburg erst einen Tag später seine Entdeckung der Öffentlichkeit. Im Februar 1896 war dieses Buch fertiggestellt. Diese Tierbilder sind mit Sicherheit weltweit die ersten Röntgentierbilder.

Auch die Tierärztliche Hochschule Wien wollte von Anfang an mit den X-Strahlen arbeiten. Ein Jahr nach den Ereignissen der ersten Tage wurde im Jahre 1897 an der Lehrkanzel für Physiologie unter Prof. Latschenberger ein «Röntgenapparat» aufgestellt. Dieser kleine Induktorapparat diente nicht nur wissenschaftlichen Zwecken,

sondern wurde auch von den Kliniken genutzt. So kam es, dass Reisinger bei der Versammlung Deutscher Naturforscher in Hamburg im Jahre 1901 Veränderungen an der Haut von Hunden nach Röntgenbestrahlung beschrieb und Röntgenbilder sowohl von Klein- als auch Grosstieren vorstellte. Es handelte sich bei den gezeigten Bildern um Aufnahmen von Pferdeextremitäten, Frakturen, Graviditätsaufnahmen und Fremdkörpern in inneren Organen beim Hund.

Nach diesen ersten Versuchen wurde an der Hundeklinik 1921 ein aus einem Feldspital stammender Röntgenapparat aufgestellt, dessen Leistung zu gering war. Aus finanziellen Gründen war es nicht möglich, ein leistungsstärkeres Gerät anzuschaffen. Durch diese unbefriedigende Situation einerseits sowie durch die enormen Fortschritte der Humanröntgenologen der Wiener Schule angespornt, bemühte sich der damalige Leiter der Medizinischen Klinik, David Wirth, einen den Ansprüchen der Veterinärmedizin entsprechenden Apparat zu finden und zu finanzieren. Durch die grossen Verluste des Ersten Weltkrieges und das Inflationsjahr 1922 (die Kosten einer Röntgenanlage explodierten von 60 000 Kronen im Juni auf 520 000 Kronen im Dezember desselben Jahres) sind alle Pläne und Wünsche zerschlagen worden. Einzig und allein durch Sammlung von Spendengeldern privater Sponsoren in den Jahren 1924–1927, wie den Wiener Trabrennverein und den Wiener Jockeyclub, und durch eine grosszügige Spende der Rockefeller Foundation war es «in Zeiten der allergrössten Not» (D. Wirth) möglich, am 8. Oktober 1927 das «Zentrale Röntgeninstitut der Kliniken der Tierärztlichen Hochschule in Wien» zu eröffnen. Als Leiter des Zentralen Röntgeninstitutes wurde Dr. Alois Pommer bestellt, der in den Jahren 1926/27 bei Prof. Guido Holzknicht am Zentralröntgeninstitut des Wiener Allgemeinen Krankenhauses eine fundierte Ausbildung genoss.

Das Röntgeninstitut war nicht nur für die Kliniken, sondern auch für alle praktizierenden Tierärzte zugänglich. Pommer führte selbst das Protokollbuch, welches neben einer fortlaufenden Nummer, Filmformat, Daten des Patientenbesitzers, Nationale, überweisende Klinik bzw. Tierarzt, Anamnese und Aufnahmezeitung auch eine Kurzfassung des deskriptiven Befundes beinhaltet – da

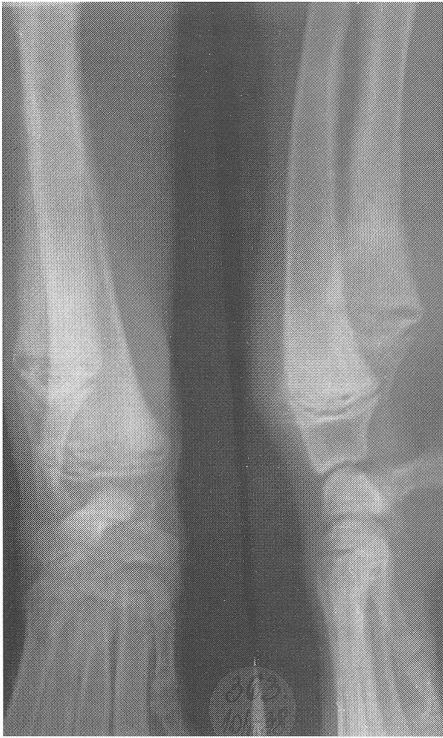

Abbildung 1: 1938, Bildnr. 363. Boxer, Rüde, 5 Monate. Schmerzhaftes Auftreibung an den Karpalgelenken. Morbus Möller-Barlow

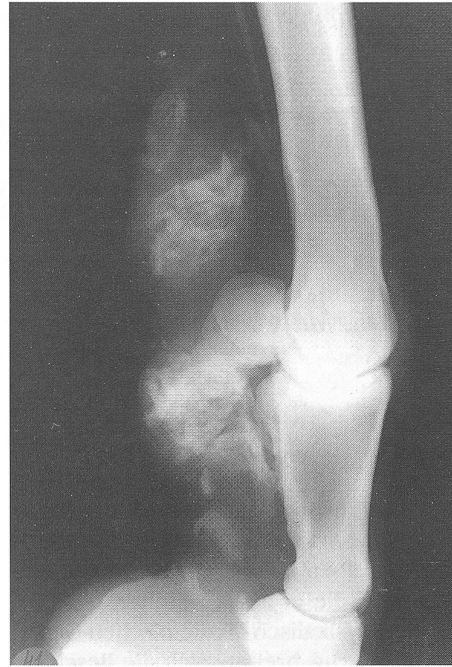

Abbildung 3: 1931, Bildnr. 41. Warmblut, Stute, 15 Jahre. Lahmheit hinten rechts. Kalkeinlagerung in den Beugesehnen

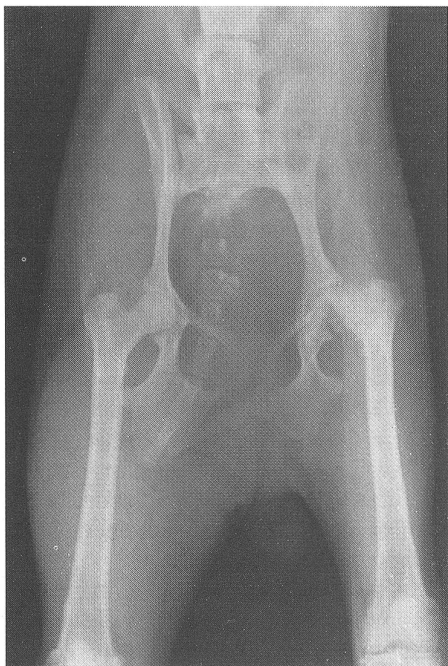


Abbildung 2: 1930, Bildnr. 142. Zwerggrattler, Hdn., 1 Jahr. Lahmheit hinten links, aseptische Femurkopfnekrose. Calvé-Legg-Perthes'sche Erkrankung

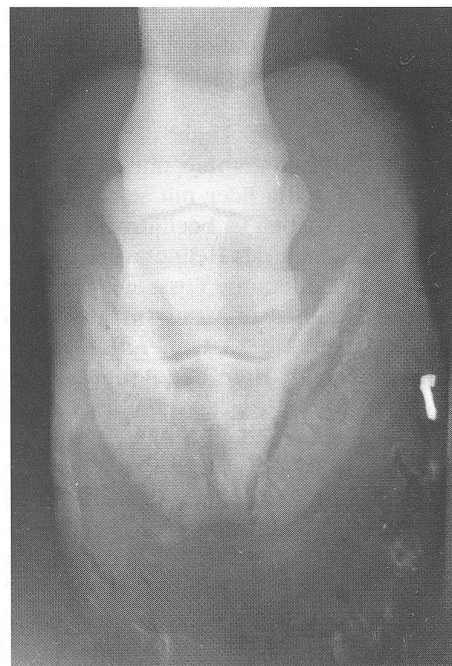

Abbildung 4: 1930, Bildnr. 4. Warmblut, Wallach, 18 Jahre. Auto über rechten Hinterhuf gefahren. Hufbeinfraktur

durch ist eine Revision der Deutung möglich, falls neue Erkenntnisse dies erfordern. Auch eine Spalte für besondere Befunde, wie Sektionsbefunde, Operationsprotokolle oder Kontrollen, wurde geführt. Die ersten paar Jahre wurden sogar für jedes Bild die verwendeten Aufnahmebedingungen festgehalten, um für jede Indikation ein optimales Ergebnis zu bekommen. Dieses System ermöglicht uns jetzt, mehr als ein halbes Jahrhundert später, alle notwendigen Daten von Röntgenbildern zu finden, die für eine wissenschaftliche Aufarbeitung des historischen Archivs notwendig sind; es findet auch heute noch an unserer Klinik Verwendung. Weiters ist bemerkenswert, dass das 1927 von Pommer eingeführte System auch für eine zentrale Erfassung durch die EDV ohne Abänderung verwendet werden kann.

Noch im Jahr der Gründung des Röntgeninstitutes wurden von Oktober bis Dezember 167 Aufnahmen angefertigt. Im darauffolgenden Jahr waren es immerhin schon 608, und in den Jahren 1929–1940 wurden jährlich im Schnitt 1340 Aufnahmen gemacht. Interessant ist auch die Tierartenverteilung: 9% Pferde, 1% Wiederkäuer, 79% Hunde, 5% Katzen und 6% sonstige Tiere. Einige Aufnahmen des Bildarchivs stammen aus Pferdelażaretten; für diese Bilder fehlen leider weitere Angaben.

Mit der Habilitation von Pommer im Jahre 1932 war auch der Weg für die Lehre geebnet. Die angebotene Wahlvorlesung, die von 95–100% der Studierenden besucht wurde, hatte einen sehr breiten Stoffumfang: Entstehung, Eigenschaften und Wirkung der Röntgenstrahlen; Massnahmen zur Verhütung von Hochspannungs- und Strahlenschäden; Indikationen; Technik der Aufnahmen und der Durchleuchtung; Bildanalyse und Befunderstellung; Diagnose und Differentialdiagnosen.

Nicht nur Studenten der Wiener Hochschule und Veterinäroffiziere wurden in Wien heran- und weitergebildet, sondern auch viele Tierärzte aus Europa (Bulgarien, Deutschland, Finnland, Frankreich, Holland, Italien, Russland, Schweden, Spanien, Türkei und Ungarn) und anderen Kontinenten (Ägypten, Amerika und Südafrika) ka-

men nach Wien, um die Kunst der Veterinärrentgenologie zu erlernen.

Das Konzept des Zentralen Röntgeninstitutes für alle Kliniken war so erfolgreich, dass auch weitere Röntgeninstitute an anderen Tierärztlichen Hochschulen nach dem österreichischen Vorbild geplant und errichtet wurden: Bulgarien (Sofia), Niederlande (Utrecht), damaliges Jugoslawien (Zagreb), Lettland (Riga).

Dargestellte Krankheiten aus der damaligen Zeit

- Hochgradige Mineralstoffwechselstörungen, Rachitis bei Hunden und Affen, Hypertrophische Osteodystrophie (Morbus Möller-Barlow) beim Hund (Abb. 1)
- Akropachie (Osteoarthropathia hypertrophicans) bei Hunden und Pferden
- kongenitale Ellbogenluxation, Patellaluxationen und aseptische Femurkopfnekrose (Calvé-Legg-Perthes) bei Zwerghunden (Abb. 2); selten OD (Osteochondrose dissecans), ED (Ellbogengelenksdysplasie) und HD (Hüftgelenksdysplasie)
- hochgradige Arthrosen, besonders auch Gonarthrosen beim Pferd
- Einlagerungen in Sehnenscheiden (Abb. 3) und verkalkte Hämatome beim Pferd
- Hufbeinfrakturen durch Überfahrenwerden (Abb. 4) von Autos und Pferdewagen
- Nebenhöhlenempyeme und Ösophagusstrikturen nach unsachgemässer Setzung von Nasenschlundsonden
- Chondrome der Trachea bei Rind und Pferd infolge der häufig verwendeten Tracheotomie
- Tuberkulose bei Rind, Hund und Katze
- Konkremente wie Speichelsteine, Nierenbeckensteine und Harnblasensteine (Abb. 5)

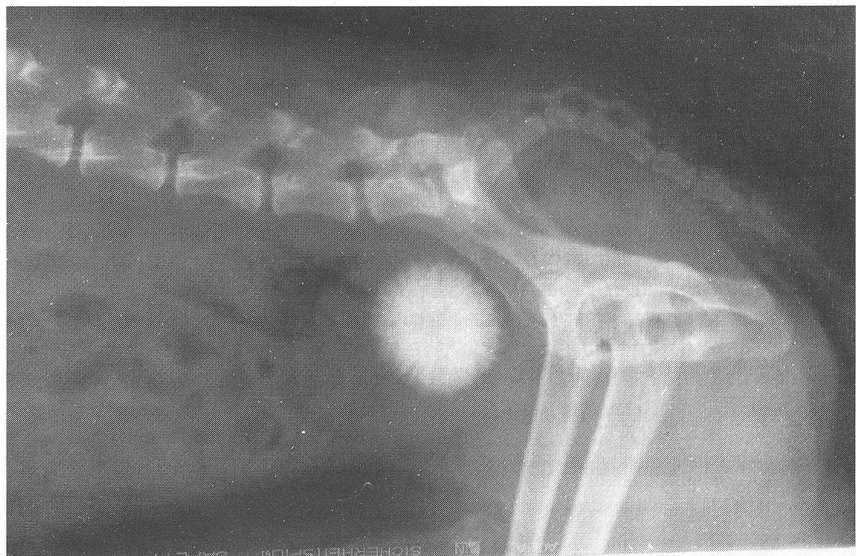


Abbildung 5: 1940, Bildnr. 1121.
Japan Chin, Rüde, 10 Jahre.
Harnabsatzbeschwerden.
Stechapfelförmiger Blasenstein

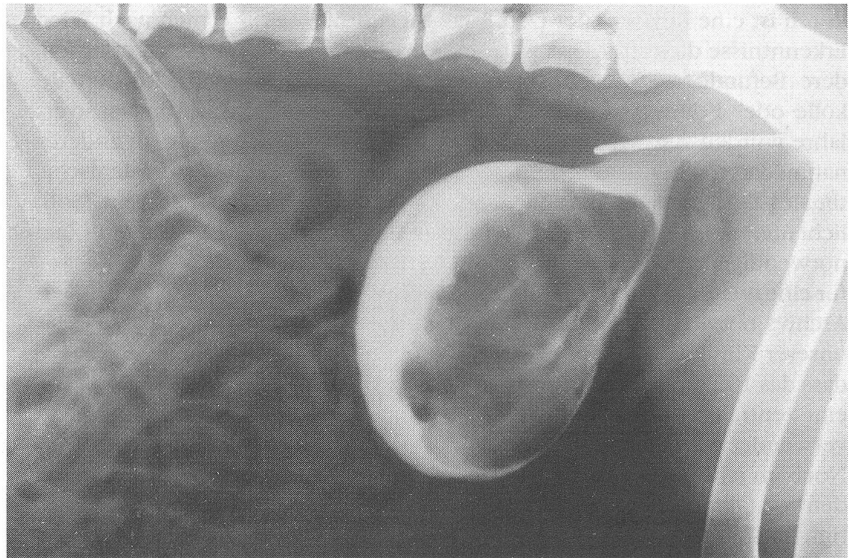


Abbildung 6: 1932 Bildnr. 46.
Schnauzer, Hdn., 11 Jahre.
Blasenkontrastfüllung mit
60 ml Kaliumjodid.
Blasenwandtumor

Röntgenologische Kontrastverfahren

- Magen-Darm-Kontrastdarstellungen mit Bariumsulfat
- retrograde Zystographien mit Kaliumjodid (Abb. 6)
- i.v.-Ausscheidungsurographien mit Abrodil oder Uroselectan
- Myelographien mit Jodipin
- Fistulographien besonders bei Pferdezhähnen

Auch die Bestrahlungstherapie war damals ein grosses Teilgebiet der Röntgenologie. Zuletzt waren 50 Indikationen für eine Bestrahlungstherapie bekannt. Ein Bestrahlungskonzept beinhaltete folgende Punkte: verwendete Strahlenqualität, Dosis und einzeitig oder fraktionierte Verabreichung. Hautreaktionen waren schon seit dem Jahr 1901 durch Reisinger bekannt geworden. Die sogenannte Tiefentherapie fand bei Prostatabeschwerden erfolgreiche Anwendung. Bei der Tumorthherapie kam es wegen der hohen Strahlenbelastung zu heftigen Haut- und Gewebsreaktionen, die durch das Benagen und Belegen zu sehr massiven Kombinationsschäden führten. Deshalb war die postoperative Bestrahlung das

Mittel der Wahl, da die Dosis viel niedriger angesetzt werden konnte.

Die Umstimmungstherapie mit niedrigen Dosen bei Hauterkrankungen, wie Akne und Pyodermien und bei Arthrosen war recht erfolgreich.

Literatur

Eder J.M., Valenta E. (1896): Photographie mittels der Röntgenstrahlen. R. Lechner k. u. k. Hof- und Universitäts-Buchhandlung, Wien.

Pommer A. (1927): Das Röntgeninstitut der Kliniken der Tierärztlichen Hochschule in Wien. Wien. Tierärztl. Mschr. 17, 725-733.

Pommer A. (1934): Röntgendiagnostik und -therapie in der Veterinärmedizin. Wien. Tierärztl. Mschr. 22, 321-336.

Pommer A. (1952): 25 Jahre Röntgeninstitut der Tierärztlichen Hochschule in Wien. Wien. Tierärztl. Mschr. 39, 713-726.

Röntgen W.C. (1895): Über eine neue Art von Strahlen. Vorläufige Mittheilung. Sitzungsberichte der Würzburger Physik.-Medic. Gesellschaft. Stahelsche k. Hof- und Universitätsbuch- und Kunsthandlung, Würzburg, 137-147.

Korrespondenzadresse: Dipl.-Tzt. Dieter Malleczek, O. Univ. Prof. Dr. Elisabeth Mayrhofer, Universitätsklinik für Röntgenologie, Veterinärmedizinische Universität Wien, Linke Babngasse 11, A-1030 Wien