

**Zeitschrift:** Schweizer Archiv für Tierheilkunde SAT : die Fachzeitschrift für Tierärztinnen und Tierärzte = Archives Suisses de Médecine Vétérinaire  
ASMV : la revue professionnelle des vétérinaires

**Herausgeber:** Gesellschaft Schweizer Tierärztinnen und Tierärzte

**Band:** 139 (1997)

**Heft:** 11

**Artikel:** Untersuchungen über das Vorkommen von spiralförmigen Bakterien im Labmagen des Rindes

**Autor:** Braun, U. / Anliker, H. / Corboz, L.

**DOI:** <https://doi.org/10.5169/seals-593389>

### **Nutzungsbedingungen**

Die ETH-Bibliothek ist die Anbieterin der digitalisierten Zeitschriften. Sie besitzt keine Urheberrechte an den Zeitschriften und ist nicht verantwortlich für deren Inhalte. Die Rechte liegen in der Regel bei den Herausgebern beziehungsweise den externen Rechteinhabern. [Siehe Rechtliche Hinweise.](#)

### **Conditions d'utilisation**

L'ETH Library est le fournisseur des revues numérisées. Elle ne détient aucun droit d'auteur sur les revues et n'est pas responsable de leur contenu. En règle générale, les droits sont détenus par les éditeurs ou les détenteurs de droits externes. [Voir Informations légales.](#)

### **Terms of use**

The ETH Library is the provider of the digitised journals. It does not own any copyrights to the journals and is not responsible for their content. The rights usually lie with the publishers or the external rights holders. [See Legal notice.](#)

**Download PDF:** 01.04.2025

**ETH-Bibliothek Zürich, E-Periodica, <https://www.e-periodica.ch>**

Klinik für Wiederkäuer- und Pferdemedizin<sup>1</sup>, Institut für Veterinär bakteriologie<sup>2</sup> und Institut für Veterinärpathologie<sup>3</sup> der Universität Zürich

# Untersuchungen über das Vorkommen von spiralförmigen Bakterien im Labmagen des Rindes\*

U. Braun<sup>1</sup>, H. Anliker<sup>1</sup>, L. Corboz<sup>2</sup>, P. Ossent<sup>3</sup>

## Zusammenfassung

Das Ziel der vorliegenden Untersuchungen war es abzuklären, ob im Labmagen des Rindes *Helicobacter pylori* oder ähnliche Keime vorkommen. Die Untersuchungen wurden an 112 Labmägen von klinisch gesunden Schlachtkühen durchgeführt. Aus je einer Lokalisation im Fundus und Pylorus wurden Proben für die bakteriologische und die histologische Untersuchung entnommen.

Im Ureasetest reagierten die Pylorusproben signifikant häufiger positiv (63mal) als die Fundusproben (35mal). In den gramgefärbten Ausstrichen liessen sich 2 Gruppen von verdächtigen Keimen erkennen. Dabei handelte es sich um spiralförmige Bakterien und um stäbchenartige Keime, die von *Helicobacter pylori* morphologisch nicht unterschieden werden konnten. Die spiralförmigen Bakterien wurden im Pylorus signifikant häufiger (101mal) als im Fundus (30mal) gefunden. Die *Helicobacter-pylori*-ähnlichen Bakterien wurden im Fundus und Pylorus lediglich je 7mal nachgewiesen. *Helicobacter pylori* konnte kulturell aus keinem einzigen Labmagen isoliert werden.

Bei der histologischen Untersuchung wurden mit einer Ausnahme in den Wänden aller Labmägen diffuse lymphoplasmazelluläre Infiltrate nachgewiesen. Lymphfollikel wurden, von 3 Ausnahmen abgesehen, ebenfalls in jedem Labmagen nachgewiesen. In 4 Labmägen wurden neutrophile und in 37 Labmägen eosinophile Granulozyten festgestellt. Parasitäre Veränderungen waren in 20 Labmägen vorhanden.

In den nach Warthin-Starry gefärbten histologischen Schnitten fielen wie in den gramgefärbten Ausstrichen einerseits spiralförmige, andererseits stäbchenartige Bakterien auf. Spiralförmige Bakte-

## Spiral-shaped bacteria in the abomasum of cows

The goal of this study was to determine whether *Helicobacter pylori* or similar bacteria are present in the abomasum of cows.

The abomasa of 112 clinically healthy cows were examined at slaughter. Prior to macroscopic examination, samples for bacteriological and histological examination were obtained from the fundus and from the pylorus.

Bacteriological examination of the abomasal mucosa included the urease test, the microscopic examination of a Gram's stained smear, and culture on various solid media. Samples from the pylorus (63) were more often positive in the urease test than those from the fundus (35). Examination of Gram's stained smears revealed two groups of suspicious microorganisms; spiral-shaped and rod-shaped bacteria, whereby the latter could not be differentiated morphologically from *Helicobacter pylori*. Spiral-shaped bacteria were more often isolated from the pylorus (101 samples) than from the fundus (30 samples). The bacteria that resembled *Helicobacter pylori* were found in seven samples from the pylorus and in seven samples from the fundus. *Helicobacter pylori* was not cultured in any of the abomasal samples.

Tissue samples from the fundus and pylorus were stained with hemalum and eosin and with silver according to Warthin-Starry.

All but one abomasum had diffuse infiltration of lymphocytes and plasma cells. Lymphocytic follicles were observed in 109 abomasa. Neutrophils were seen in four abomasa, eosinophils in 37 and parasitic lesions in 20.

As in the Gram's stained smears, spiral-shaped and rod-shaped bacteria were seen in silver-stained

\* Die vorliegende Arbeit stellt einen Teil der Dissertation von Dr. Hubert Anliker dar

rien wurden im Pylorus von 96 Labmägen und im Fundus und Pylorus von 1 Labmagen gefunden. Die stäbchenartigen Bakterien waren lichtmikroskopisch ebenfalls nicht von *Helicobacter pylori* zu unterscheiden. Sie wurden in den Drüsenlumina der obersten Schleimhautregion von 97 Labmägen gefunden (16mal nur im Pylorus, 59mal nur im Fundus, 23mal in Pylorus und Fundus). Die vorliegenden Untersuchungen zeigen, dass spiralförmige Bakterien im Labmagen des Rindes sehr häufig vorkommen. Ob die gleichzeitig festgestellten entzündlichen Veränderungen durch die spiralförmigen Bakterien verursacht sein könnten und ob diesen auch bei der Ulkuserkrankung eine Bedeutung zukommt, muss durch weitere Untersuchungen abgeklärt werden.

**Schlüsselwörter:** Rind – Labmagen – *Helicobacter pylori* – Spiralförmige Bakterien

smears. Spiral-shaped bacteria were found in the pylorus of 96 abomasa and in the fundus and pylorus of one abomasum. The rod-shaped bacteria could not be differentiated from *Helicobacter pylori* by light microscopy. They were seen in glandular lumina of the superficial region of the mucosa in 97 abomasa. They were limited to the pylorus and fundus in 16 and 59 cases, respectively, and occurred in both these areas in 23 cases. The results of this study indicate that spiral-shaped bacteria may be found frequently in the bovine abomasum. Further investigations are required to determine whether these bacteria are associated with the inflammatory lesions that were observed and whether they play a role in the pathogenesis of abomasal ulcers.

**Key words:** cow – abomasum – *Helicobacter pylori* – spiral shaped bacteria

## Einleitung

Der Magen stellt ein feindliches Milieu für Mikroorganismen dar. Trotzdem hat es eine Gruppe hochspezialisierter Keime geschafft, ihn zu besiedeln. Diese Keime zeichnen sich durch eine besondere Motilität, Morphologie und Mikroaerophilie sowie eine ausgesprochen hohe Ureaseaktivität aus (Lee, 1991). Der wichtigste Vertreter dieser Bakterien beim Menschen ist *Helicobacter pylori*, ein Keim, der eine sehr ähnliche Morphologie wie Vertreter der Gattung *Campylobacter* aufweist und deshalb bis zur Bildung der neuen Gattung *Helicobacter* zu jener gehörte (Goodwin et al., 1989). Bei *Helicobacter pylori* handelt es sich um ein leicht gebogenes bis U-förmiges oder kommaähnliches, gramnegatives Stäbchen mit einer Länge von 2,5–3,5 µm und einem Durchmesser von 0,5–1,0 µm. Die Bewegung erfolgt mit Hilfe von 4–6 unipolaren Geisseln (Goodwin und Worsley, 1993).

Beim Menschen stellt eine Infektion mit *Helicobacter pylori* die häufigste und wichtigste Ursache für eine Gastritis dar (Graham, 1989). In Selbstversuchen wurde durch die perorale Aufnahme von *Helicobacter pylori* eine akute Gastritis ausgelöst (Marshall et al., 1985; Morris und Nicholson, 1987). Der Keim ist im Magen von 60–90% der Menschen mit einer Gastritis zu finden (Rühl und Morgenroth, 1988). Gelingt es, *Helicobacter pylori* aus einem Magen zu eliminieren, so verschwindet auch die dazugehörige Gastritis (Tytgat et al., 1991). Auch zwischen dem Vorkommen von Magenerkrankungen und *Helicobacter pylori* besteht eine hohe Korrelation (Malfertheiner et al., 1987; Rühl und Morgenroth, 1988; Fritsch, 1989).

Auch beim Rind gibt es Hinweise, dass bakterielle Infektionen an Labmagenläsionen beteiligt sein können. So wurden aus Labmagenläsionen von Kälbern *Campylobacter*spezies (Al Mashat und Taylor, 1980) und *Clostri-*

*dium perfringens* (Mills et al., 1990) isoliert. *Helicobacter pylori* konnte aber in Labmagenulzera von Kälbern weder histologisch noch kulturell gefunden werden (Jelinski et al., 1995). Im schmalen Anteil der Kardiadrüsenzonen von Kälbern konnten jedoch histologisch *Campylobacter*-ähnliche Keime nachgewiesen werden (Günther und Schulze, 1992). In Labmägen von Kühen mit und ohne Schleimhautläsionen wurden spiralförmige Bakterien gefunden (Haringsma und Mouwen, 1992). Haringsma und Mouwen (1992) waren auch der Ansicht, dass diese Keime, zusammen mit einer reduzierten Schleimhautbarriere, an der Pathogenese von Labmagenulzera beteiligt sein könnten.

Für den Nachweis von *Helicobacter pylori* kommen beim Menschen verschiedene Methoden wie die histologische, kulturelle und mikroskopische Untersuchung von Magenschleimhautbiopsien, die serologische Untersuchung und der Ureaseschnelltest in Frage. Der histologische Nachweis der Bakterien im Gewebe ist am erfolgversprechendsten, wenn die Schnitte mit Silberfärbungen, wie z.B. der Färbung nach Warthin-Starry, gefärbt werden (Weinstein, 1993). Beim kulturellen Nachweis werden vorzugsweise Nährmedien auf Blutbasis verwendet (Weinstein, 1993). Wichtig ist, dass die Kulturen in einer mikroaerophilen Atmosphäre bei einer Temperatur von 37 °C bebrütet werden. Der Ureaseschnelltest beruht darauf, dass *Helicobacter pylori* grosse Mengen von Urease produziert (Marshall et al., 1987), so dass das Vorhandensein von Urease in der Magenschleimhaut von Menschen meist mit einer Infektion dieses Keimes gleichzusetzen ist.

Mit *Helicobacter pylori* verwandte, im Magen von Mensch und Tier vorkommende Keime sind «*Gastrospirillum hominis*» oder «*Helicobacter heilmannii*» beim Menschen (Dent et al., 1987), «*Gastrospirillum suis*» beim Schwein (Queiroz et al., 1990), *Helicobacter aci-*

*nonyx* beim Gepard (Eaton et al., 1993), *Helicobacter mustelae* beim Frettchen (Fox et al., 1986), *Helicobacter felis* bei Hund und Katze (Lee et al., 1988; Geyer et al., 1993;) sowie *Helicobacter bizzozeronii* beim Hund (Hänninen et al., 1996).

Das Ziel der vorliegenden Untersuchungen war es abzuklären, ob im Labmagen des Rindes *Helicobacter pylori* oder ähnliche Keime vorkommen und ob diese Keime mit entzündlichen oder ulzerativen Veränderungen einhergehen.

## Material und Methoden

### Labmägen

Die Untersuchungen wurden an 112 Labmägen von klinisch gesunden Kühen, die wegen ungenügender Milchleistung oder Unfruchtbarkeit geschlachtet wurden, durchgeführt. Die Labmägen wurden unmittelbar nach der Schlachtung vom Psalter und Duodenum getrennt. Dann wurden sie grob entleert, indem ihr Inhalt mit beiden Händen durch die Trennstelle im Pylorusbereich herausgedrückt wurde. Anschliessend wurden die Labmägen an beiden Enden abgebunden und zur weiteren Untersuchung ins Labor transportiert.

Nach der Eröffnung der Labmägen entlang der kleinen Krümmung wurden aus je einer Standardlokalisierung im Bereich der grossen Krümmung des Fundus und des Pylorus Proben für die bakteriologische und die histologische Untersuchung entnommen. Dann wurde der Labmagen mit Wasser abgespült, und es wurden die Zahl, das Aussehen und die Lokalisation etwaiger Schleimhautveränderungen in Anlehnung an die Klassifizierungen von Whitlock (1980) und Eicher (1989) festgehalten.

### Kontrollproben

Als positive Kontrollen dienten die Kultur eines Feldisolates von *Helicobacter pylori* aus dem Magen eines Kindes<sup>1</sup> und Schleimhauthomogenisate aller untersuchten Labmägen, die mit einer frisch hergestellten *Helicobacter pylori*-Kultursuspension vermischt wurden. Von jeder Kontrolle wurde zudem ein gramgefärbter Ausstrich hergestellt und ein Ureasetest durchgeführt.

### Bakteriologische Untersuchungen der Schleimhauthomogenisate

Die bakteriologische Untersuchung umfasste einen Ureasetest, die mikroskopische Untersuchung eines gramgefärbten Ausstriches und die Kultivierung auf verschiedenen festen Nährmedien.

**Ureasetest:** Von jeder Homogenisatprobe wurde eine Öse voll Material in ein Reagenzglas mit 2 ml Ureasemedium nach Christensen überführt. Eine vollständige Verfärbung des Mediums nach rosa innerhalb von 18 Stunden bei Raumtemperatur wurde als positiv beurteilt (Radin et al., 1990).

**Untersuchung von gramgefärbten Ausstrichen:** Von jeder Schleimhautprobe wurde ein Ausstrichpräparat hergestellt, nach Gram gefärbt und mikroskopisch untersucht.

**Kultivierung auf verschiedenen festen Nährmedien:** An den für die Probeentnahme ausgewählten Standardlokalisationen im Fundus bzw. Pylorus wurden die noch vorhandenen Futterbreiester mit einem Holzspatel von der Schleimhaut abgestreift. Dann wurde mit einer sterilen Schere ein 7×7 cm grosses Stück Labmagenwand herausgeschnitten und in eine Petrischale gebracht. Auf den entnommenen Stücken wurde die

<sup>1</sup> Institut für medizinische Mikrobiologie der Universität Zürich

Tabelle 1: Übersicht über die verwendeten festen Nährmedien und die Kulturbedingungen

Platte	Genaue Bezeichnung	Kulturbedingungen
Blutagar	Trypticase Soy Agar (Nr. 11043, BBL, Cockeysville, USA) mit 5% Schafblut	a) 3–5 Tage bei 37 °C in aerober Atmosphäre b) 3–5 Tage bei 37 °C in anaerober Atmosphäre (10% CO <sub>2</sub> , 90% N <sub>2</sub> ) (Anaero Gen <sup>®</sup> , OXOID UNIPATH LTD, Basingstoke, Hampshire, UK) c) 6 Tage bei 37 °C in mikroaerober Atmosphäre (5% O <sub>2</sub> , 10% CO <sub>2</sub> , 85% N <sub>2</sub> )
Brolac-Agar	Bromthymolblau-Laktoseagar (BROLAC-Agar, 1639, E. Merck, Darmstadt, D)	3–5 Tage bei 37 °C in aerober Atmosphäre
HP-Agar	Selektivnährmedium für <i>Helicobacter pylori</i> : Brain Heart Infusion Agar (BHI Agar, 0418-17-7, DIFCO, Detroit, USA) mit Zusatz von 5% schokoladisiertem Pferdeblut und pro ml 5 µg Trimethoprim, 2,5 IU Polymyxin B-Sulfat, 2 µg Amphoterin B, 6 µg Vancocin.	6 Tage bei 37 °C in mikroaerophiler Atmosphäre
Campylobacter-Agar nach BUTZLER*	Blood agar base Nr. 2 (Code CM 271 OXOID) mit Zusatz von 5% Schafblut, 0.4% Campylobacter Growth Supplement (SR 84 OXOID) und 0.6% Campylobacter Selectiv Supplement nach Butzler (SR 85 OXOID)	3–5 Tage bei 37 und 41 °C in mikroaerophiler Atmosphäre

\* Campylobacter-Platten nach BUTZLER wurden nur für die Umzüchtung von Kolonien benützt, die auf mikroaerophil inkubierten Platten gewachsen und morphologisch und mikroskopisch für *Helicobacter* oder *Campylobacter* verdächtig waren.

Schleimhaut mit einem sterilen Skalpell auf einer Fläche von 4×4 cm abgekratzt und auf diese Weise ein Schleimhauthomogenisat hergestellt. Mit jeder Schleimhautprobe wurden, wie bei Anliker (1996) im Detail beschrieben, mehrere feste Nährböden beimpft und aerob, anaerob sowie mikroaerophil bebrütet (Tab. 1). *Campylobacter* spp. wurden mittels einer api CAMPY-Galerie (Bio Merieux, Lyon) charakterisiert. Die Differenzierung anderer Bakterien erfolgte nach üblichen bakteriologischen Methoden.

### Histologische Untersuchungen von Labmagenproben

Von jedem Labmagen wurde aus dem Fundus- und Pylorusbereich unmittelbar neben den Entnahmestellen für die bakteriologische Untersuchung ein 2×3 cm grosses Stück der Labmagenwand herausgeschnitten. Die entnommenen Proben wurden in Formalin fixiert und daraus routinemässig mikroskopische Schnitte hergestellt. Je eine Probe wurde mit Hämalaun-Eosin gefärbt bzw. nach Warthin-Starry versilbert.

Bei der Beurteilung erfolgte die Kriterienauswahl in Anlehnung an das »Sydney-System« von Price (1991). Die einheitliche Graduierung der ausgewählten Parameter wurde ebenfalls von Price (1991) übernommen und erfolgte in 3 Stufen.

Die Hämalaun-Eosin-Schnitte wurden lichtmikroskopisch auf Anwesenheit und Grad der Autolyse, lymphoplasmazelluläre Infiltrate, Lymphfollikel, neutrophile und eosinophile Granulozyten sowie auf parasitäre Veränderungen untersucht.

In den versilberten Schnitten wurde nach spiralförmigen Keimen und nach *Helicobacter pylori*-ähnlichen Bakterien gesucht.

### Histologische Beurteilung von Schleimhautläsionen

Von 32 Labmägen mit makroskopisch sichtbaren Veränderungen wurden aus 46 Schleimhautläsionen zusätzliche Proben entnommen und wie oben beschrieben mit Hämalaun-Eosin gefärbt bzw. nach Warthin-Starry versilbert und anschliessend histologisch untersucht.

### Statistik

Die statistische Auswertung erfolgte mit Hilfe des Rechenprogrammes SPSS/PC+ Version 4.0 nach Anleitung von Norusis (1990).

## Ergebnisse

### Makroskopisch sichtbare Schleimhautveränderungen

Von den total untersuchten 112 Kühen fanden sich bei 32 Labmägen insgesamt 225 Schleimhautläsionen. In Anlehnung an die Klassifizierung von Eicher (1989) handel-

te es sich dabei um 193 Läsionen des Typs I-a (Schleimhautrötung), 24 Läsionen des Typs I-b (Erosion), 3 Läsionen des Typs I-c (eigentliches Ulkus) und um 5 narbige Veränderungen. 51 dieser Veränderungen waren im Fundus und 174 im Pylorus lokalisiert.

Weitere 14 Labmägen wiesen diffuse verteilte Wurmknotten mit einem Durchmesser von 1–2 mm auf.

Bei 15 Labmägen war eine flächenhafte Rötung der Schleimhaut vorhanden.

### Bakteriologische Untersuchungen der Schleimhauthomogenisate (Tab. 2)

**Ureasetest:** Der Ureasetest war in allen Kontrollproben – allerdings schon innert 2 Stunden – positiv.

Die Pylorusproben reagierten signifikant häufiger positiv (63mal) als die Fundusproben (35mal; Differenz  $P < 0.01$ ,  $\chi^2 = 19.0$ ). In 24 Labmägen war die Ureaseaktion sowohl in den Proben des Fundus als auch in denjenigen des Pylorus positiv.

Tabelle 2: Ureasetest, Ausstrich und Kultur von Fundus- und Pylorusproben aus 112 Labmägen (Standardlokalisationen ohne makroskopische Läsionen)

Parameter	Pylorus	Fundus	Pylorus + Fundus
Ureasetest positiv	63	35 <sup>a</sup>	24
Ausstrich			
Spiralförmige Bakterien	101	30 <sup>a</sup>	30
H.-pylori-ähnliche Keime	7	7	1
Kultur			
<i>H. pylori</i>	0	0	0
<i>H. cinaedi</i>	1	3	0
<i>Campylobacter</i> sp.	1	4	0
<i>C. boydii</i>	0	2	0

<sup>a</sup> Differenz Pylorus zu Fundus  $P < 0.01$ ,  $\chi^2$ -Test

**Untersuchung der gramgefärbten Ausstriche:** In den positiven Kontrollausstrichen waren die *Helicobacter pylori*-Keime an der typischen Morphologie zu erkennen (Abb. 1). Sie stellten sich als leicht gebogene bis U-förmige, gramnegative Stäbchen dar. Die Länge betrug 2,5–5 µm und die Breite 0,5–1 µm.

In den Ausstrichen der Labmagenhomogenisate wurde eine grosse Zahl Bakterien unterschiedlichster Morphologie und Anfärbbarkeit gefunden. Es liessen sich 2 Gruppen von verdächtigen Keimen erkennen. Dabei handelte es sich um spiralförmige Bakterien und um Keime, die von *Helicobacter pylori* morphologisch nicht unterschieden werden konnten.

Bei den spiralförmigen Bakterien handelte es sich um gramnegative, feine, kommaförmige oder gewundene Bakterien mit 2–6 Windungen unterschiedlicher Amplitude. Die Länge betrug 1,5–5 µm. Die Bakterien wurden oft nesterartig in kleinen Haufen, gelegentlich aber auch einzeln angetroffen. Die spiralförmigen Bakterien wur-

den im Pylorus signifikant häufiger (101mal) als im Fundus (30mal) gefunden (Differenz Pylorus zu Fundus  $P < 0.01$ ,  $\text{Chi}^2 = 92.7$ ). Bei allen positiven Fundusproben waren auch die entsprechenden Pylorusproben positiv. Zwischen einem positiven Ureasetest und dem Vorkommen von spiralförmigen Bakterien bestand ein signifikanter Zusammenhang ( $P < 0.01$ ,  $\text{Chi}^2 = 23.6$ ). Allerdings reagierten immerhin 20 Proben falsch negativ und 52 falsch positiv, was diese Aussage relativiert.

Je 7mal wurden im Fundus bzw. im Pylorus Keime nachgewiesen, die im gramgefärbten Präparat nicht von *Helicobacter pylori* zu unterscheiden waren. In einem Labmagen wurden diese Keime sowohl im Pylorus als auch im Fundus gefunden.

**Kultivierung auf verschiedenen festen Nährmedien:** *Helicobacter pylori* konnte bei mikroaerophiler Kultivierung der positiven Kontrollproben von 110 Labmägen reisoliert werden.

Aus den nicht künstlich beimpften Labmägen konnte *Helicobacter pylori* in keinem einzigen Fall isoliert werden. Aus 3 Labmägen wurde jedoch *Helicobacter cinaedi*, aus 4 Labmägen *Campylobacter* spp. und aus 2 Labmägen *Campylobacter hyointestinalis* isoliert.

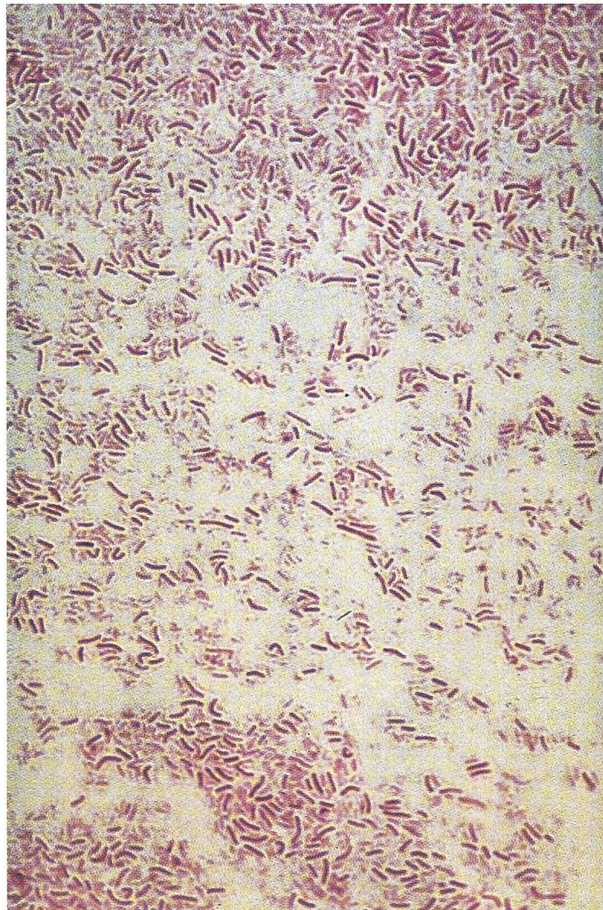


Abbildung 1: Kontrollausstriche von *Helicobacter pylori* (4 Tage alte Kultur). Gramfärbung, Vergrößerung  $\times 1000$ .

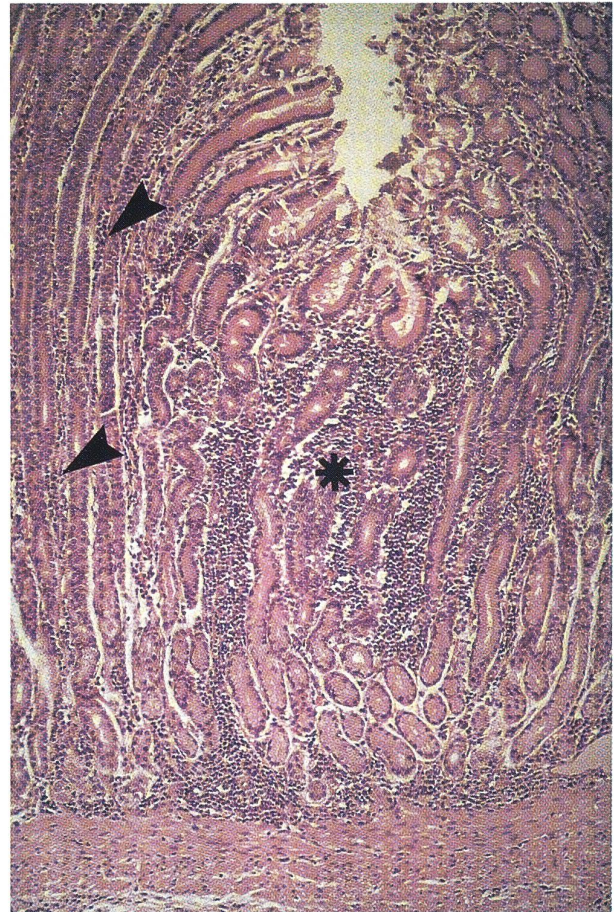


Abbildung 2: Histologischer Schnitt des Labmagens aus dem Pylorusbereich. Ein grösserer Lymphozytenherd (Stern) liegt unter einer Schleimhautgrube und dehnt sich bis zur Submukosa aus. Zwischen den Drüsen sind diffus verteilte lymphoplasmazelluläre Infiltrate sichtbar (Pfeilspitzen). Mittelstarke Vergrößerung, HE-Färbung.

Die übrigen nachgewiesenen Keime gehörten zur normalen transienten Flora.

### Histologische Befunde in den makroskopisch unveränderten Fundus- und Pylorusproben (Tab. 3)

**Entzündungszellen:** Diffuse lymphoplasmazelluläre Infiltrate wurden mit einer Ausnahme in allen Labmägen nachgewiesen (Abb. 2). Sie waren 107mal in Pylorus und Fundus, 3mal nur im Pylorus und 1mal nur im Fundus zu finden (Tab. 3). Der Schweregrad der lymphoplasmazellulären Infiltration war im Pylorus signifikant stärker als derjenige des Fundus (Differenz Pylorus zu Fundus  $P < 0.01$ ,  $\text{Chi}^2 = 58.2$ ).

Lymphfollikel wurden, von 3 Ausnahmen abgesehen, ebenfalls in jedem Labmagen nachgewiesen (71mal in Pylorus und Fundus, 22mal nur im Pylorus, 16mal nur im Fundus). Der Befallsgrad war im Pylorus signifikant stärker.

**Tabelle 3: Histologische Befunde im Fundus und Pylorus von 112 Labmägen**

Parameter	Pylorus und Fundus	Nur Pylorus	Nur Fundus	Negativ
Lymphoplasmazelluläre Infiltrate	107	3	1	1
Lymphfollikel	71	22	16	3
Neutrophile Granulozyten	0	4	0	108
Eosinophile Granulozyten	2	30 <sup>a</sup>	5	71
Parasitäre Veränderungen	4	15	9	84
Spiralförmige Bakterien	1	96 <sup>a</sup>	0	15
<i>H. pylori</i> -ähnliche Bakterien	23	16 <sup>a</sup>	59	14

<sup>a</sup> Differenz Pylorus zu Fundus  $P < 0.01$ ,  $\text{Chi}^2$ -Test

ker als im Fundus (Differenz Pylorus zu Fundus  $P < 0.05$ ,  $\text{Ch}^2 = 6.8$ ).

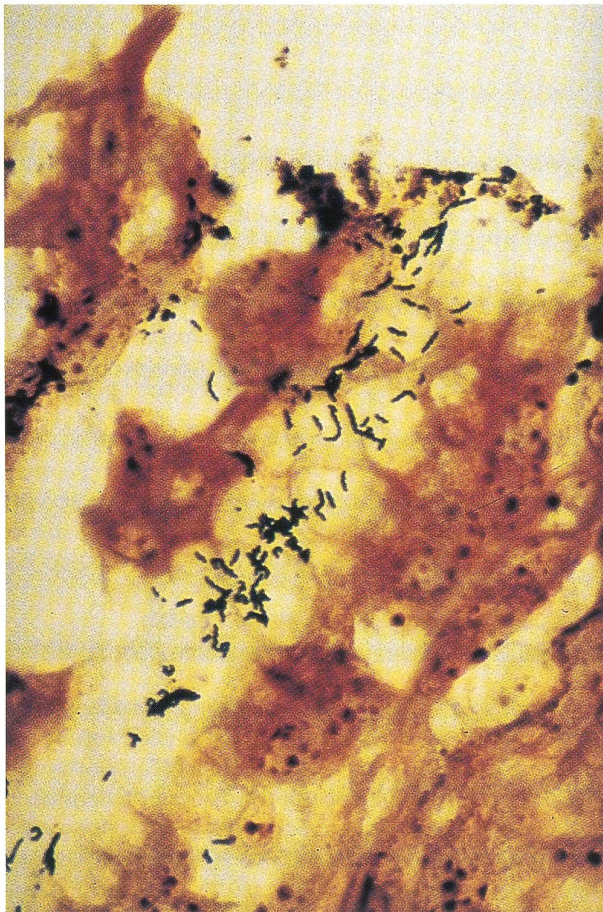
Nur 4 Labmägen enthielten neutrophile Granulozyten. Diese waren immer in der Pylorusschleimhaut lokalisiert.

Eosinophile Granulozyten wurden in 37 Labmägen nachgewiesen (2mal in Pylorus und Fundus, 32mal nur im Pylorus, 7mal nur im Fundus; Differenz Pylorus zu Fundus  $P < 0.01$ ,  $\text{Chi}^2 = 19.7$ ).

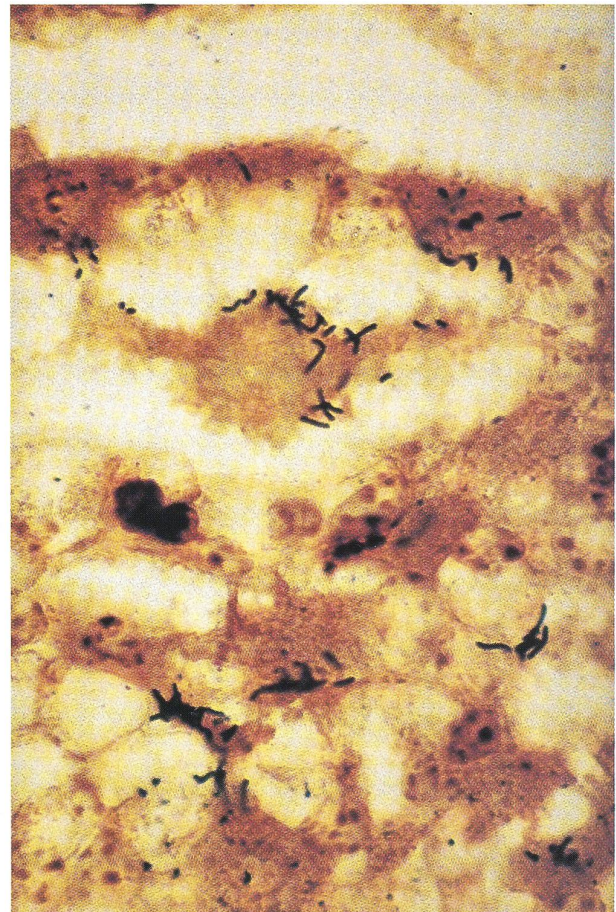
Parasitäre Veränderungen wurden in 20 Labmägen fest-

gestellt (4mal in Pylorus und Fundus, 15mal nur im Pylorus, 9mal nur im Fundus). Zwischen dem Vorkommen von eosinophilen Granulozyten und parasitären Veränderungen bestand ein signifikanter Zusammenhang ( $P < 0.05$ ,  $\text{Chi}^2 = 4.7$ ).

**Bakterien:** In den nach Warthin-Starry gefärbten Schnitten konnten die gleichen beiden Bakteriengruppen gefunden werden, die auch in den gramgefärbten Ausstrichen der Labmagenhomogenisate zu sehen waren, nämlich die spiralförmigen Bakterien einerseits (Abb. 3) und



**Abbildung 3: Spiralförmige Bakterien in der Pylorus-schleimhaut. Die Bakterien sind unterschiedlich lang und zum Teil gebogen. Warthin-Starry-Färbung, Vergrößerung  $\times 1000$ .**



**Abbildung 4: Helicobacter-pylori-ähnliche Bakterien in der Fundusdrüsenschleimhaut. Die Bakterien sind zum Teil gebogen. Warthin-Starry-Färbung, Vergrößerung  $\times 1000$ .**

die stäbchenartigen, *Helicobacter-pylori*-ähnlichen Bakterien (Abb. 4) andererseits.

Spiralförmige Bakterien wurden nur bei einem Labmägen in Pylorus und Fundus, bei 96 Labmägen jedoch ausschliesslich im Pylorus gefunden. Der Befallsgrad variierte von leicht bis stark. Die Keime waren meist nahe der Schleimhautoberfläche und nur selten in tiefer gelegenen Drüsenabschnitten zu finden. Zwischen dem Auftreten von histologischen Schleimhautveränderungen und dem Vorkommen von spiralförmigen Bakterien bestand eine signifikante Beziehung ( $P < 0.01$ ,  $\chi^2 = 13.9$ ). Eine ähnliche Beziehung bestand zwischen dem Vorkommen von spiralförmigen Bakterien und dem Befallsgrad mit Lymphfollikeln ( $P < 0.05$ ,  $\chi^2 = 6.7$ ), dem Befallsgrad mit eosinophilen Granulozyten ( $P < 0.01$ ,  $\chi^2 = 15.4$ ) und dem Schweregrad der lymphoplasmazellulären Infiltration ( $P < 0.01$ ,  $\chi^2 = 36.1$ ).

Die stäbchenartigen Bakterien waren lichtmikroskopisch nicht von *Helicobacter pylori* zu unterscheiden. Sie wurden in der Schleimhaut von 98 Labmägen gefunden (23mal in Pylorus und Fundus, 16mal nur im Pylorus, 59mal nur im Fundus; Differenz Pylorus zu Fundus  $P < 0.01$ ,  $\chi^2 = 34.1$ ). Der Befallsgrad war, von 5 Ausnahmen abgesehen, leicht. Die Keime wurden ausschliesslich in den Drüsenlumina der obersten Schleimhautregion angetroffen. In der Pylorusschleimhaut kamen die *Helicobacter-pylori*-ähnlichen Bakterien oft zusammen mit den spiralförmigen Bakterien vor.

Zwischen dem Vorkommen von Schleimhautläsionen im Labmagen und *Helicobacter-pylori*-ähnlichen Bakterien bestand kein statistischer Zusammenhang.

### Histologische Beurteilung von 46 Schleimhautläsionen und Vergleich mit den Standardlokalisationen

Lymphoplasmazelluläre Infiltrate wurden in 42 Proben, Lymphfollikel in 32 Proben, neutrophile Granulozyten in 6 Proben, eosinophile Granulozyten in 10 Proben und parasitäre Veränderungen in 11 Proben gefunden. 25mal wurden spiralförmige Bakterien und 16mal *Helicobacter-pylori*-ähnliche Bakterien gesehen.

Beim Vergleich der 46 Schleimhautläsionen mit den Standardlokalisationen aller Labmägen zeigte es sich, dass eosinophile Veränderungen in der aus Labmagenläsionen gewonnenen Fundusdrüsen Schleimhaut signifikant häufiger als in der aus den Standardlokalisationen gewonnenen vorkamen (Differenz  $P < 0.01$ ,  $\chi^2 = 6.97$ ). Das gleiche galt für die parasitären Veränderungen ( $\chi^2 = 8.63$ ). Im Pylorus konnten Lymphfollikel in den Standardlokalisationen häufiger als in den Läsionen gefunden werden (Differenz  $P < 0.05$ ,  $\chi^2 = 5.54$ ).

### Vergleich zwischen Labmägen mit und ohne Läsionen

Zwischen den 32 Labmägen mit und den 80 Labmägen ohne Schleimhautläsionen bestanden in bezug auf die Anwesenheit von Entzündungszellen in den beiden

Standardlokalisationen Fundus und Pylorus mit Ausnahme der eosinophilen Granulozyten keine signifikanten Unterschiede. Eosinophile Granulozyten kamen in der Fundusdrüsen Schleimhaut von Labmägen mit Schleimhautläsionen häufiger vor als in solchen ohne Läsionen (Differenz  $P < 0.01$ ,  $\chi^2 = 6.72$ ). In bezug auf die bakteriellen Befunde ergaben sich keine Unterschiede.

## Diskussion

Das häufige Vorkommen von lymphoplasmazellulären Infiltraten, Lymphfollikeln und eosinophilen Granulozyten weist auf eine weit verbreitete chronische entzündliche Reaktion hin, bei welcher die Pylorusschleimhaut stärker als die Fundusschleimhaut betroffen war. Ähnliche Veränderungen wurden beim Rind auch von Haringsma und Mouwen (1992) beobachtet, die in Labmägen mit und ohne makroskopisch sichtbare Läsionen in gleicher Weise vorkamen.

Die Auswertung der gramgefärbten Schleimhautausstriche ergab eine starke Besiedlung der Labmagen Schleimhautoberfläche mit spiralförmigen Bakterien, wobei der Pylorus bedeutend stärker als der Fundus betroffen war. *Helicobacter-pylori*-ähnliche Keime konnten auf der Labmagen Schleimhaut nur in wenigen Fällen nachgewiesen werden.

Vermutlich handelt es sich bei den auf der Schleimhautoberfläche vorhandenen übrigen Keimen um eine transiente, aus den Vormägen mit dem Futter in den Labmägen gelangte Flora. Es sind aber nur spezifische Erreger, die trotz saurem Milieu des Labmagens die Labmagen Schleimhaut besiedeln können.

In bezug auf die spiralförmigen Bakterien bestand für den Pylorus zwischen den Befunden in den Ausstrichpräparaten und den histologischen Befunden eine recht gute Übereinstimmung. Für den Fundus war dies jedoch nicht der Fall. Den in 30 Ausstrichen nachgewiesenen spiralförmigen Bakterien stand nur ein einziger positiver Nachweis im histologischen Präparat gegenüber. Ähnliche Keime wurden von Haringsma und Mouwen (1992) in der Labmagen Schleimhaut von Kühen mit und ohne Läsionen gefunden. Obwohl bei der histologischen Beurteilung der einzelnen Präparate die spiralförmigen Bakterien nicht direkt mit den Entzündungsvorgängen in Verbindung zu bringen waren, ergaben die Gesamtergebnisse einen signifikanten Zusammenhang mit Schleimhautveränderungen. Insbesondere bestand eine signifikante Beziehung zwischen dem Vorkommen von spiralförmigen Bakterien und einer erhöhten Zahl von Lymphozyten, Plasmazellen, Lymphfollikeln und eosinophilen Granulozyten. Ähnliche Befunde wurden von anderen Autoren beim Schwein (Queiroz et al., 1990), bei der Katze (Hermanns et al., 1995) und bei der Maus (Lee und O'Rourke, 1993) erhoben. So beobachteten Queiroz et al. (1990) beim Schwein im Zusammenhang mit dem Vorkommen von spiralförmigen Bakterien eine Entzündung der Antrumschleimhaut, und Mendes et al. (1991) zeigten, ebenfalls beim Schwein, einen Zusam-



menhang von spiralförmigen Bakterien und einer erhöhten Lymphfollikelzahl bei einer Entzündung der Pylorus-schleimhaut. Auch bei der Katze, nicht jedoch beim Hund, konnte ein Zusammenhang zwischen histopathologischen Veränderungen und dem Auftreten von spiralförmigen Bakterien in der Magenschleimhaut aufgezeigt werden (Hermanns et al., 1995). Der Verdacht liegt deshalb nahe, dass dem von uns statistisch belegten Zusammenhang zwischen dem Auftreten von Schleimhautinfiltrationen und spiralförmigen Bakterien auch eine Kausalität zugrunde liegen könnte. Dies gilt umso mehr, als für den Schweregrad der histologischen Schleimhautveränderungen und für den Befallsgrad mit spiralförmigen Bakterien in dem Sinne Übereinstimmung herrschte, dass beide in der Pylorusschleimhaut stärker als in der Fundusdrüsen-schleimhaut anzutreffen waren. Die Hypothese ist jedoch insofern zu relativieren, als eine negative Kontrollgruppe fehlte. Es waren nur 11 bzw. 15 Labmägen ohne mikroskopisch bzw. histologisch nachgewiesene spiralförmige Bakterien. Die Entzündung der offensichtlich empfänglichen Pylorusregion könnte durchaus auch durch andere Noxen entstehen. Auch für den erhöhten Anteil an eosinophilen Granulozyten in 41 Labmägen scheinen die spiralförmigen Bakterien eher nicht verantwortlich gewesen zu sein. Hier sind als Ursache neben parasitären Veränderungen auch allergische Reaktionen auf gewisse Futterproteine in Betracht zu ziehen.

Stäbchenartige Bakterien mit Formen, die lichtmikroskopisch von *Helicobacter pylori* nicht unterschieden werden konnten, wurden in den histologischen Schnitten von 87% aller Labmägen gefunden, wobei sie häufiger im Fundus als im Pylorus anzutreffen waren. Ähnliche Keime wurden auch von Haringsma und Mouwen (1992) beschrieben. Wir konnten aber keinen statistischen Zusammenhang mit Entzündungserscheinungen aufzeigen, obschon bei über 90% der untersuchten Labmägen entzündliche Veränderungen in Form von Lymphfollikeln und lymphoplasmazellulären Infiltraten nachgewiesen wurden.

Obwohl *Helicobacter-pylori*-ähnliche Bakterien sowohl in den histologischen Schnitten als auch in den Ausstrichen zu finden waren, konnte *Helicobacter pylori* nur aus den positiven Kontrollproben isoliert werden. Es scheint somit unwahrscheinlich, dass *Helicobacter pylori* im Labmagen des Rindes vorkommt. Auch Vaira et al. (1992) konnten diesen Keim beim Rind weder kulturell noch serologisch nachweisen. In den vorliegenden Untersuchungen konnte in der Schleimhaut von 6 Labmägen *Campylobacter spp.* nachgewiesen werden. Eine Beziehung zu Schleimhautveränderungen wurde jedoch nicht festgestellt. Im Gegensatz dazu zeigten Al-Mashat und Taylor (1980), dass *Campylobacter spp.* im Verdauungstrakt von Rindern und Kälbern entzündliche Schleimhautläsionen hervorrufen können. Auch Mills et al. (1990) konnten *Campylobacter spp.* aus Labmagenläsionen von Kälbern isolieren. Aus 2 Labmägen konnte *Campylobacter hyointestinalis* isoliert werden. Dieser Keim wurde früher beim Schwein im Zusammenhang

mit der proliferativen Enteropathie diskutiert (Gebhart et al., 1983). Beim Rind wurde er zum ersten Mal von Roberts et al. (1983) nachgewiesen. Weiter wurde aus 3 Labmägen *Helicobacter cinaedi* - unseres Wissens beim Rind zum ersten Mal - kultiviert, ohne dass ein Zusammenhang mit Schleimhautveränderungen feststellbar war. *Helicobacter cinaedi* gehört zur normalen Intestinalflora des Hamsters (Gebhart et al., 1989); beim Menschen wurde dieser Keim im Zusammenhang mit gastrointestinalen Problemen bei homosexuellen Männern beobachtet (Totten et al., 1985).

Die vorliegenden Untersuchungen haben gezeigt, dass spiralförmige Bakterien im Labmagen des Rindes sehr häufig vorkommen. Sie weisen auch darauf hin, dass die gleichzeitig festgestellten entzündlichen Veränderungen mit den spiralförmigen Bakterien in Zusammenhang stehen. Ob den spiralförmigen Bakterien auch bei der Ulkuspato-genese eine Bedeutung zukommt, muss durch weitere Untersuchungen abgeklärt werden.

## Literatur

- Al-Mashat R.R., Taylor D.J. (1980): *Campylobacter* spp in enteric lesions in cattle. *Vet. Rec.* 107, 31-34.
- Anliker H. (1996): Spiralförmige Bakterien im Labmagen des Rindes. *Vet.-med. Diss.*, Universität Zürich.
- Dent J.C., McNulty C.A.M., Uff J.C., Wilkinson S.P., Gear M.W. (1987): Spiral organisms in the gastric antrum. *Lancet* 335, 96.
- Eaton K.A., Radin M.J., Kramer L., Wack R., Sberding R., Krakowka S., Fox J.G., Morgan D.R. (1993): Epizootic gastritis associated with gastric spiral bacilli in cheetahs (*Acinonyx jubatus*). *Vet. Pathol.* 30, 55-63.
- Eicher R. (1989): Untersuchungen über das Vorkommen von Labmagenveränderungen beim Rind. *Vet.-med. Diss.*, Universität Zürich.
- Fox J.G., Edrize B.M., Cabot E.B., Beaucage C., Murphy J.C., Probst K.S. (1986): *Campylobacter*-like organisms isolated from gastric mucosa of ferrets. *Am. J. Vet. Res.* 47, 236-239.
- Fritsch W.-P. (1989): Bedeutung des *Campylobacter pylori* für Gastritis, Non-Ulcer-Dyspepsie und Ulkus. *Med. Klin.* 84, 400-404.
- Gebhart C.J., Ward G.E., Chong K., Kurtz H.J. (1983): *Campylobacter hyointestinalis* (new species) isolated from swine with lesions of proliferative ileitis. *Am. J. Vet. Res.* 44, 361-367.
- Gebhart C.J., Fennell C.L., Murtaugh M.P., Stamm W.E. (1989): *Campylobacter cinaedi* is normal intestinal flora in hamsters. *J. Clin. Microbiol.* 28, 1692-1694.
- Geyer C., Colbatzky F., Lechner J., Hermanns W. (1993): Occurrence of spiral-shaped bacteria in gastric biopsies of dogs and cats. *Vet. Rec.* 133, 18-19.
- Goodwin C.S., Armstrong J.A., Chilvers T., Peters M., Collins M.D., Sly L., McConnell W., Harper W.E.S. (1989): Transfer of *Campylobacter pylori* and *Campylobacter mustelae* to *Helicobacter* gen. nov. as *Helicobacter pylori* comb. nov. and *Helicobacter mustelae* comb. nov., respectively. *Int. J. Syst. Bacteriol.* 39, 397-405.
- Goodwin C.S., Worsley B.W. (1993): Microbiology of *Helicobacter pylori*. *Gastroent. Clin. N. Am.* 22, 5-19.
- Graham D.Y. (1989): *Campylobacter pylori* and peptic ulcer disease. *Gastroenterology* 96, 615-625.
- Günther H., Schulze F. (1992): Histologische Untersuchungen zum Vorkommen von *Campylobacter*-ähnlich geformten Keimen im Labmagen von Kälbern. *J. Vet. Med. B* 39, 737-745.

### Etude sur la présence de bactéries en forme de spirale dans la caillette de bovins

Le but de l'étude présente était de déterminer si *Helicobacter pylori* ou d'autres bactéries semblables se trouvent dans la caillette des bovins. Les examens ont été effectués sur 112 caillettes de vaches saines abattues. Des échantillons ont été prélevés pour des examens bactériologiques et histologiques à un endroit du fundus et du pylore. Les échantillons du pylore ont réagi positivement plus souvent (63 fois) au test à l'uréase que les échantillons du fundus (35 fois). Deux groupes de microorganismes suspects ont été identifiés sur les préparations par la méthode de Gram. Il s'agissait de bactéries en forme de spirale et de microorganismes en forme de bâtonnet qui ne pouvaient pas être différenciés morphologiquement de *Helicobacter pylori*. Les bactéries en forme de spirale ont été trouvées plus souvent dans le pylore (101 fois) que dans le fundus (30 fois). Les bactéries semblables à *Helicobacter pylori* ont été décelées uniquement 7 fois dans le fundus et dans le pylore. Dans aucun cas, *Helicobacter pylori* n'a pu être isolé par culture.

Au cours de l'examen histologique, une infiltration de lymphocytes et de plasmocytes a été décelée dans tous les cas mis à part une exception. Des follicules lymphatiques ont été identifiés dans toutes les caillettes mis à part 3 cas. Des granulocytes neutrophiles ont été décelés dans 4 caillettes et des granulocytes éosinophiles dans 37 caillettes. Des lésions d'origine parasitaire étaient présentes dans 20 caillettes.

Sur les coupes histologiques préparées d'après la méthode de Warthin-Starry ainsi que sur les préparations d'après la méthode de Gram, des bactéries en forme de spirale et en forme de bâtonnet ont été mises en évidence. Des bactéries en forme de spirale ont été trouvées dans le pylore de 96 caillettes et dans le fundus et le pylore d'une caillette. Les bactéries en forme de bâtonnet ne pouvaient pas être différenciées de *Helicobacter pylori*. Elles ont été trouvées dans la lumière des glandes de la plus haute région de la muqueuse de 97 caillettes (16 fois dans le pylore, 59 fois dans le fundus, 23 fois dans le pylore et dans le fundus).

Ces examens démontrent que des bactéries en forme de spirale peuvent être décelées dans la caillette des bovins. D'autres études sont nécessaires pour démontrer si les lésions inflammatoires sont causées par les bactéries en forme de spirale et si ces lésions ont une importance dans la pathogenèse de l'ulcère.

### Osservazioni sull'insorgenza di batteri a forma di spirale nell'abomaso del manzo

Lo scopo del lavoro qui presentato era di verificare, se nell'abomaso del manzo esistono batteri del tipo *Helicobacter pylori* o simili. Le analisi furono effettuate su 112 abomasi provenienti da animali da macello sani. Sono state prelevate delle prove sia dal fondo che dal piloro dell'abomaso e poi analizzate dal punto di vista batteriologico ed istologico. Nel test dell'ureasi le prove prelevate dal piloro reagivano più frequentemente in modo positivo (63 volte) che le prove prelevate dal fondo dell'abomaso (35 volte). Nella colorazione di Gram si potevano riconoscere due gruppi di batteri sospetti. Si trattava infatti di batteri a forma di spirale e a forma di bastoncino non differenziabili dal punto di vista morfologico da *Helicobacter pylori*. I batteri a forma elicoidale venivano riscontrati più frequentemente nella zona del piloro (101 volte) che nel fondo (30 volte). I batteri simili all'*Helicobacter pylori* sono stati riscontrati nel fondo dell'abomaso e nel piloro solo 7 volte. Mai una volta si è potuto isolare *Helicobacter pylori* negli abomasi analizzati. Nell'analisi istologica sono state osservate, a parte un caso, delle diffuse infiltrazioni di linfociti. In tutti gli abomasi, eccetto che in tre casi, si sono potuti riscontrare dei follicoli linfocitari. In 4 abomasi sono stati riscontrati dei granulociti neutrofili ed in 37 abomasi furono accertati granulociti eosinofili. In 20 casi sono stati registrati danni parassitari all'abomaso.

Nelle colorazioni secondo Warthin-Starry dei preparati istologici si è potuto riscontrare la presenza di batteri a forma elicoidale e a bastoncino, analogamente alle colorazioni di Gram. In 96 abomasi si sono riscontrati dei batteri a forma di spirale nella regione pilorica ed in un caso sia nel fondo che nel piloro dell'abomaso. All'analisi microscopica i batteri a forma di bastoncino non erano differenziabili da *Helicobacter pylori*. Questi batteri sono stati ritrovati sullo strato più esterno della mucosa in 97 abomasi (16 volte solo nella regione pilorica, 59 volte solo nel fondo dell'abomaso, 23 volte in ambedue le zone abomasiche).

I risultati del lavoro mostrano una massiccia presenza di batteri a forma di spirale nell'abomaso del manzo. Rimane da verificare in future ricerche, se i danni riscontrati alla mucosa siano dovuti alla presenza di questo tipo di batteri o costoro siano determinanti nella patogenesi di processi ulcerativi nell'abomaso.

- Hänninen M.-L., Happonen I., Saari S., Jalava K. (1996): Culture and characteristics of *Helicobacter bizzozeronii*, a new canine gastric *Helicobacter* sp. *Int. J. System. Bacteriol.* 46, 160-166.
- Haringsma P.C., Mouwen J.M.V.M. (1992): Possible role of spiral-shaped bacteria in the pathogenesis of abomasal ulcers in adult cattle. *Tijdschr. Diergeneesk.* 117, 485-486.
- Hermanns W., Kregel K., Breuer W., Lechner J. (1995): Helicobacter-like organisms: Histopathological examination of gastric biopsies from dogs and cats. *J. Comp. Path.* 112, 307-318.
- Jelinski M.D., Ribble C.S., Chirino-Trejo M., Clark E.G., Janzen E.D. (1995): The relationship between the presence of *Helicobacter pylori*, *Clostridium perfringens* type A, *Campylobacter* spp. or fungi and fatal abomasal ulcers in unweaned beef calves. *Can. Vet. J.* 36, 379-382.
- Lee A. (1991): Spiral organisms: what are they? *Scand. J. Gastroenterol.* 26, Suppl. 187, 9-22.
- Lee A., Hazell S.L., O'Rourke J., Kouprach S. (1988): Isolation of a spiral-shaped bacterium from the cat stomach. *Infect. Immun.* 56, 2843-2850.
- Lee A., O'Rourke J. (1993): Gastric bacteria other than *Helicobacter pylori*. *Gastroenterol. Clin. North Am.* 22, 21-42.
- Malfertbeiner P., Bode G., Vanek E., Stanescu A., Lutz E., Blessing J., Ditschuneit H. (1987): *Campylobacter pylori* - besteht ein Zusammenhang mit der peptischen Ulcuskrankheit? *Dtsch. Med. Wochenschr.* 112, 493-497.
- Marshall B.J., Armstrong J.A., McGehee D.B., Glancy R.J. (1985): Attempt to fulfil Koch's postulates for pyloric campylobacter. *Med. J. Aust.* 142, 436-439.
- Marshall B.J., Warren J.R., Francis G.J., Langton S.R., Goodwin C.S., Blincow E.D. (1987): Rapid urease test in the management of *Campylobacter pyloridis*-associated gastritis. *Am. J. Gastroenterol.* 82, 200-210.
- Mendes E.N., Queiroz D.M.M., Rocha G.A., No-Gueira A.M.M.F., Carvalho C.T., Lage A.P., Barbosa A.J.A. (1991): Histopathological study of porcine gastric mucosa with and without a spiral bacterium ("Gastrospirillum suis"). *Med. Microbiol.* 35, 345-348.
- Mills K.W., Johnson J.L., Jensen R.L., Woodard L.F., Doster A.R. (1990): Laboratory findings associated with abomasal ulcers/tympany in range calves. *J. Vet. Diagn. Invest.* 2, 208-212.
- Morris A., Nicholson G. (1987): Ingestion of *Campylobacter pyloridis* causes gastritis and raised fasting gastric pH. *Am. J. Gastroenterol.* 82, 192-199.
- Norusis, M. J. (1990): SPSS/PC + V4.0. Base manual for the IBM PC/XT/AT and PS/2. SPSS Inc. Chicago.
- Price A.B. (1991): The Sydney system: histological division. *J. Gastro. Hepato.* 6, 209-222.
- Queiroz D.M.M., Rocha G.A., Mendes E.N., Lage A.P., Carvalho A.C.T., Barbosa A.J.A. (1990): A spiral microorganism in the stomach of pigs. *Vet. Microbiol.* 24, 199-204.
- Radin M.J., Eaton K.A., Krakowka S., Morgan D.R., Lee A., Otto G., Fox J. (1990): *Helicobacter pylori* gastric infection in gnotobiotic Beagle dogs. *Infect. Immunity* 58, 2602-2612.
- Roberts L., Allan M.C., Walker E.J., Sommerville D.K. (1983): Field studies on *Campylobacter* infections in domestic animals. In: *Campylobacter II, Proceedings of the Second International Workshop on Campylobacter Infections, Bruxelles*. Eds. A. D. Pearson et al. Public Health Laboratory Service. London, 158.
- Rübl G.H., Morgenroth K. (1988): *Campylobacter pylori* - Stand des Wissens aus morphologischer Sicht. *Leber Magen Darm* 18, 17-28.
- Totten P.A., Fennell C.L., Tenover F.C., Wezenberg J.M., Perine P.L., Stamm W.E., Holmes K.K. (1985): *Campylobacter cinaedi* (sp. nov.) and *Campylobacter fennelliae* (sp. nov.): Two new *Campylobacter* species associated with enteric disease in homosexual men. *J. Infect. Dis.* 151, 131-139.
- Tytgat G. N.J., Noach L., Rauws E.A.J. (1991): *Helicobacter pylori*. *Scand. J. Gastroenterol.* 26, Suppl. 187, 1-8.
- Vaira D., Ferron P., Negrini R., Cavazzini L., Holton J., Ainley C., Londei M., Vergura M., Dei R., Colecchia A., Taylor D., Pieracci F., Nenci I., Gandolfi L., Barbara L. (1992): Detection of *Helicobacter pylori*-like organisms in the stomach of some food-source animals using a monoclonal antibody. *Ital. J. Gastroenterol.* 24, 181-184.
- Weinstein W. M. (1993): Gastritis and gastropathies. In: *Gastrointestinal Disease, Pathophysiology/Diagnosis/Management, Volume 1, 5th ed.* Eds. M. H. Sleisenger and J. S. Fordtran. W. B. Saunders Company, Philadelphia, 545-571.
- Whitlock R.H. (1980): The stomach and forestomachs. In: *Veterinary Gastroenterology*. Ed. N.V. Anderson. Lea & Febiger, Philadelphia, 392-462.

## Dank

Die Autoren danken Herrn Prof. Dr. A. von Graevenitz für die *Helicobacter-pylori*-Kultur aus dem Magen eines Kindes.

Korrespondenzadresse: Ueli Braun, Klinik für Wiederkäuer- und Pferdemedizin der Universität Zürich, Winterthurerstrasse 260, CH-8057 Zürich

Manuskripteingang: 31. März 1997