

Zeitschrift: Schweizer Archiv für Tierheilkunde SAT : die Fachzeitschrift für Tierärztinnen und Tierärzte = Archives Suisses de Médecine Vétérinaire
ASMV : la revue professionnelle des vétérinaires

Herausgeber: Gesellschaft Schweizer Tierärztinnen und Tierärzte

Band: 140 (1998)

Heft: 10

Artikel: Eine chirurgische Methode zur Stabilisation von traumatischen Subluxationen, Luxationen und Frakturen der Brust- und Lendenwirbelsäule bei Hunden und Katzen

Autor: Koch, D.A. / Montavon, P.M.

DOI: <https://doi.org/10.5169/seals-592578>

Nutzungsbedingungen

Die ETH-Bibliothek ist die Anbieterin der digitalisierten Zeitschriften. Sie besitzt keine Urheberrechte an den Zeitschriften und ist nicht verantwortlich für deren Inhalte. Die Rechte liegen in der Regel bei den Herausgebern beziehungsweise den externen Rechteinhabern. [Siehe Rechtliche Hinweise.](#)

Conditions d'utilisation

L'ETH Library est le fournisseur des revues numérisées. Elle ne détient aucun droit d'auteur sur les revues et n'est pas responsable de leur contenu. En règle générale, les droits sont détenus par les éditeurs ou les détenteurs de droits externes. [Voir Informations légales.](#)

Terms of use

The ETH Library is the provider of the digitised journals. It does not own any copyrights to the journals and is not responsible for their content. The rights usually lie with the publishers or the external rights holders. [See Legal notice.](#)

Download PDF: 18.03.2025

ETH-Bibliothek Zürich, E-Periodica, <https://www.e-periodica.ch>

Eine chirurgische Methode zur Stabilisation von traumatischen Subluxationen, Luxationen und Frakturen der Brust- und Lendenwirbelsäule bei Hunden und Katzen

D. A. Koch und P. M. Montavon

Zusammenfassung

Eine technisch relativ einfache und mit wenig Instrumentarium durchführbare Methode zur dynamischen Fixation von Subluxationen, Luxationen und Frakturen der Brust- und Lendenwirbelsäule bei Hunden und Katzen wird beschrieben. Die Resultate von 34 Hunden und drei Katzen, welche mit dieser Methode behandelt worden sind, werden vorgestellt.

Schlüsselwörter: Hund – Katze – Wirbelfraktur – Wirbelluxation – chirurgische Therapie

A surgical method for stabilisation of traumatic subluxations, luxations and fractures of the thoracic and lumbar vertebral column in dogs and cats

A dynamic fixation technique, that is technically easy and requires a minimal instrumentarium, is described for the treatment of subluxations, luxations and fractures of the thoracic and lumbar vertebral column in dogs and cats. Results of its application in 34 dogs and three cats are reported.

Key words: dog – cat – vertebral fracture – vertebral luxation – surgical therapy

Einleitung

Wirbelsäulenverletzungen bei Hunden und Katzen treten am häufigsten nach Unfällen mit Motorfahrzeugen, Beissereien oder Stürzen aus grosser Höhe auf. Als Folge der übermässigen Dorsiflexion und / oder Rotation der Wirbelsäule treten Diskushernien, Wirbelluxationen und Wirbelfrakturen auf (Swaim, 1981). Um die Kontinuität und die Stabilität der Wirbelsäule wiederherzustellen, das Rückenmark zu dekomprimieren oder es vor weiteren Schädigungen zu bewahren, kann nach solchen Verletzungen oder nach chronischen Wirbelsubluxationen und abhängig von Grösse, Aktivität sowie neurologischer Entwicklung des Patienten eine chirurgische Intervention indiziert sein (Bruecker und Seim, 1993). Verschiedene Fixationstechniken am Wirbelkörper, an den Facetten oder an den Processus spinosi wur-

den beschrieben. Dazu gehören der Fixateur externe (Philips und Blackmore, 1991; Ullmann und Boudrieau, 1993), Kreuzspickung (Helphrey und Seim, 1990), Drähte und Pins als sogenanntes Spinal Stapling (Bruecker und Seim, 1993; McAnulty et al., 1986), Pins und Polymethylacrylat (Blass et al., 1988), Verplattung der Wirbelkörper (Swaim, 1971) und die Verplattung der Processus spinosi (Dulish und Nichols, 1981). Manche der beschriebenen Operationsmethoden eignen sich lediglich für bestimmte Wirbel, andere nur für Tiere bestimmter Gewichtsklassen.

In dieser Arbeit werden eine technisch einfach durchführbare Methode zur Reduktion und laminaren Fixation von Subluxationen, Luxationen und Frakturen der kaudalen Brust- und Lendenwirbelsäule bei Hunden aller Gewichtsklassen und bei Katzen (Montavon, 1985) beschrieben und die Resultate erwähnt. Die Operation

ist indiziert, wenn als Folge einer Subluxation, einer Luxation oder einer Fraktur der aufgezählten Wirbel neurologische Ausfälle bestehen oder zu erwarten sind.

Tiere, Material und Methode

Patienten

Zwischen 1984 und 1998 wurden an der Veterinär-Chirurgischen Klinik der Universität Zürich, der Ohio State

University, USA, und der Au-Kleintierklinik, Chur 34 Hunde und drei Katzen mit Subluxationen, Luxationen oder Frakturen der Brust- und Lendenwirbelsäule nach der Methode von Montavon (1985) operiert. Mit Ausnahme eines Golden Retrievers, der nur bei der Palpation der Wirbelsäule Schmerzen zeigte (Tab. 1), wiesen alle Patienten präoperativ mindestens sowohl propriozeptive wie auch motorische Defizite an den Hintergliedmassen auf. Zwei Hunde litten an chronischer Instabilität als Folge einer Subluxation. Die Patienten wurden geröntgt. Bei drei Hunden wurde aufgrund schwerwiegenderer neu-

Tabelle 1: Signalement, Traumatyp, Therapie sowie prä- und postoperativer neurologischer Befund von 37 Hunden und Katzen mit Frakturen und/oder Luxationen der Brust- und Lendenwirbelsäule

¹⁾ SL = Subluxation, L = Luxation, Fx = Fraktur, BW = Brustwirbel, LW = Lendenwirbel

²⁾ 0 = keine neurologischen Ausfälle, 1 = Schmerz in der Brust-/Lendenwirbelsäule, 2 = Propriozeptionsausfälle oder Ataxie der Hintergliedmassen, 3 = Ausfälle der Motorik der Hintergliedmassen, 4 = Verlust der Oberflächen- oder Tiefenschmerzempfindung der Hintergliedmassen

³⁾ Bügel = Bügel mit 8er-Drahtschlinge; Bügel + Q = Bügel mit Drahtcerclagen um die lumbalen Querfortsätze oder die Rippen

Nr.	Rasse	Alter Jahre	Fraktur/ Luxationstyp ¹⁾	Neuro- status ²⁾ präop	Therapie ³⁾	Neuro- status ²⁾ 1-3 Tg postop	Neurostatus ²⁾ nach (Mt)	Bemerkungen
1	Mischling	6	SL BW13/LW1, Fx T1	2	Bügel	2	0 (3)	
2	Pudel	4	L BW13/LW1	3	Bügel	2	0 (3)	Ausriss Bügel
3	BSH	1	L LW5/6	4	Bügel	2	0 (1)	Myelogramm, Hemilamin- ektomie, Ausriss Bügel
4	Mischling	5	L BW12/LW1	3	Bügel		0 (2)	
5	Weimaraner	1	L BW12/13	3	Bügel + Q	2		keine Kontrollen erhältlich
6	Labrador Retr	3	SL BW10/11, chron	2	Bügel	1	0 (3)	Ausriss Bügel
7	Barsoi	1	L LW5/6	2	Bügel	2	0 (1)	
8	Yorksh Terrier	7	Fx WL2	2	Bügel	1	0 (4)	
9	Labrador Retr	1	L BW11/12, Fx BW11	3	Bügel + Q	2	0 (4)	Ausriss Bügel
10	Mischling	1	L BW11/12	2	Bügel	1	0 (3)	Ausriss Bügel
11	Jagdhund	7	Fx LW5	2	Bügel	3	0 (4)	Hernia diaphragmatica, Penetration Wirbelkanal
12	Boxer	10	SL BW11/12, Fx BW1	3	Bügel + Q	2	0 (6)	Femurfraktur
13	Yorksh Terrier	0.75	Fx LW2	2	Bügel	1	0 (3)	Femurfraktur
14	BSH	10	SL LW2/3, chron	2	Bügel	1	0 (9)	
15	Mischling	1	SL BW11/12	2	Bügel	1	0 (1)	Radiologisch persi- stierende Subluxation
16	Katze	2	L LW6/7, Fx LW6	2	Bügel	2	0 (1)	
17	Mischling	1	L LW3/4, Fx LW3	2	Bügel	2	0 (2)	
18	Belg SH	3	L BW11/12	2	Bügel	1	0 (2)	Ausriss Bügel
19	Labrador Retr	6	Fx BW12	3	Bügel	2	0 (3)	
20	Labrador Retr	0.75	Fx LW1	3	Bügel	3		Ausriss Implantate nach 4 Tagen, Euthanasie
21	Beagle	1	L BW11/12, Fx BW11	2	Bügel	2	2 (2)	
22	Katze	2	L LW1/2	3	Bügel	2	0 (4)	
23	Malteser	5	Fx LW4	4	Bügel	2	0 (3)	Myelogramm und Hemilaminektomie
24	Mischling	6	L BW12/13, Fx BW12	3	Bügel	3	0 (2)	
25	Airedale	2	L BW11/12, Fx BW11	3	Bügel	2	0 (2)	Myelogramm
26	Katze	3	Fx BW12	3	Bügel	2	0 (2)	
27	Golden Retr	0.75	L BW 12/13, Fx BW12	1	Bügel + Q	1	0 (4)	Ausriss 8er-Schlinge, zwei- mal Revision, Humerus Fx
28	Labrador	4	L BW 13/LW1	3	Bügel	2	0 (2)	
29	Mischling	6	Fx BW10	2	Bügel	3	3 (6)	Bissverletzung, Penetra- tion Wirbelkanal
30	Mischling	4	Fx LW3	2	Bügel	1	0 (1)	
31	Yorksh Terrier	6	SL BW11/12	3	Bügel	2	0 (2)	
32	Pudel	3	L BW13/L1, Fx BW13	2	Bügel	2	0 (1)	
33	Dackel	11	Fx LW2	4	Bügel	3	3 (10)	Euthanasie
34	Labrador Retr	6	L LW2/3	3	Bügel	2	0 (1)	
35	Chihuahua	9	L BW12/13, Fx BW12	3	Bügel	2	0 (1)	
36	Mischling	2	Fx LW4, LW5	2	Bügel	2	0 (4)	
37	Mischling	2	L BW10/11, Fx BW10	3	Bügel	1	0 (2)	

rologischer Defizite zusätzlich ein Myelogramm durchgeführt, um die Indikation für eine auf die Laminarfixation folgende Rückenmarksdekompression mit Hemilaminektomie stellen zu können. Die Patienten wurden anschliessend sofort operiert. Sechs verschiedene Chirurgen führten die Eingriffe durch.

Operationstechnik

Ein Hautschnitt wird über den Dornfortsätzen vom dritten Wirbel kranial bis zum dritten Wirbel kaudal der Lä-



Abbildung 1: Operationsfeld nach Hautschnitt, Durchtrennung de Fascia lumbodorsalis und Ablösen der Musculi multifidii von den Laminae. (links = kranial, rechts = kaudal)

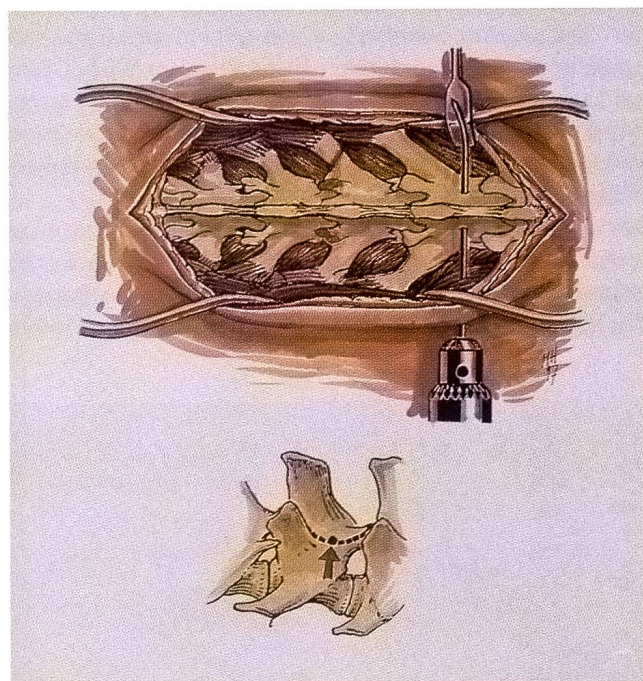


Abbildung 2: Platzieren des Kirschnerdrahtes in die Lamina auf einer gedachten bogenförmigen Linie zwischen kranialer und kaudaler Facette. Der Kirschnerdraht wird nach dem Austritt aus der Lamina mittels eines Langenbeck-Reraktors abgehogen

sion gemacht. Das subkutane Fett und die subkutane Faszie werden bis auf die Fascia lumbodorsalis inzidiert. Diese wird beidseits entlang der Processus spinosi eingeschnitten. Aus Gründen der Stabilität sollen das Ligamentum supraspinosum, das die einzelnen Processus spinosi verbindet, und so viel epaxiale Muskulatur wie möglich belassen werden.

Die Musculi multifidii lumborum werden auf beiden Seiten in kaudokranieler Richtung mit dem Raspatorium von den Processus spinosi, mit der Schere zwischen den Processi und anschliessend stumpf von der Lamina bis zu den Processus mamillari befreit (Abb. 1). Die so vorbereitete Muskulatur wird mit Hilfe von zwei tief platzierten Gelpi-Reraktoren so auseinandergehalten, dass die Laminae und die Processus mamillari der freipräparierten Wirbel deutlich erkennbar sind. Die Reduktion der Luxation und/oder Fraktur wird durch vorsichtige Manipulation von zwei an den Processus spinosi angebrachten Kocherklemmen erreicht und anhand korrekt ineinandergreifender Gelenkfacetten geprüft.

Anschliessend wird zuerst der als Bügel dienende Kirschnerdraht (Durchmesser: 0,8 mm bei Katzen, 1,6 mm bei




Abbildung 3: Der Kirschnerdraht wird zu einem U-förmigen Bügel gebogen und anschliessend mit einer passenden Biegung zwischen die Facetten und Processus spinosi der benachbarten drei Wirbel gelegt

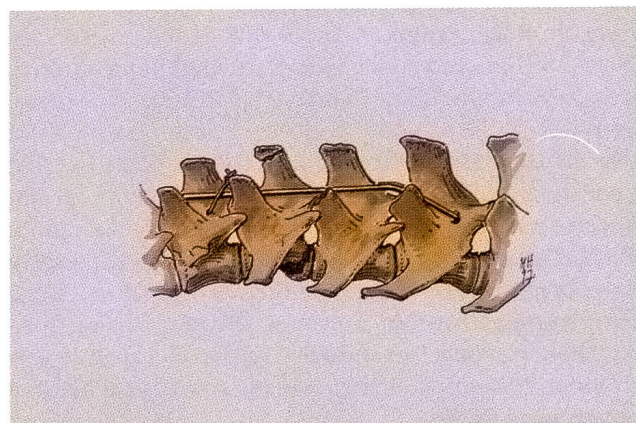


Abbildung 4: Der gebogene Kirschnerdraht wird mittels einer Drahtcerclage am Processus spinosus fixiert

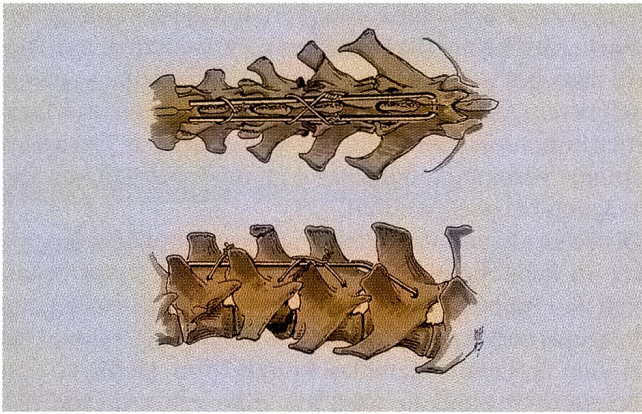


Abbildung 5: In die Laminae der der Fraktur oder der Luxation (hier zwischen Lendenwirbel 1 und 2) benachbarten Wirbel werden je ein Loch auf der Höhe der Fixationslöcher des Bügels gebohrt. Ein Cerclagedraht wird durch diese Löcher geführt, gekreuzt und beidseitig zu einer 8er-Schlinge verspannt

grossrassigen Hunden; Länge: 18 cm) plaziert. Er wird mit Hilfe eines Handbohrfutters durch die epaxiale Muskulatur gestochen und traversiert waagrecht die Lamina des mächtigeren der beiden zwei Wirbel kranial oder kaudal der Luxation und/oder Fraktur. Dabei soll er möglichst viel ventrale Knochenverankerung erreichen und dennoch nicht den Wirbelkanal penetrieren. An der Austrittsstelle wird der Kirschnerdraht mit Hilfe eines Langenbeck-Retraktors nach dorsal abgelenkt, damit die gegenüberliegende epaxiale Muskulatur nicht durchstochen werden muss (Abb. 2). Auf die gleiche Weise wird der Kirschnerdraht auch aus der epaxialen Muskulatur der Eintrittsseite befreit.

Der Kirschnerdraht muss nun so gebogen werden, dass er auf die Laminae der benachbarten drei Wirbel passt. Dazu wird er zunächst zu einem U-förmigen Bügel umgebogen (Abb. 3) und nach einer passenden Konturierung zwischen die Facetten und die Dornfortsätze hinuntergelegt. Er wird in Position gehalten mit einer Draht-hemicerclage, welche am Processus spinosus des gegenüberliegenden zweiten Wirbels kaudal oder kranial der Luxation und/oder Fraktur fixiert ist (Abb. 4).

Die Reduktion der Fraktur und/oder Luxation wird mit einer am Bügel verankerten 8er-Drahtschlinge erreicht. Dazu wird zunächst mit einem im Handbohrfutter fixierten Kirschnerdraht, auf gleicher Höhe wie das Fixationsloch für den Bügel, je ein Loch in die Lamina der zwei an der Instabilität beteiligten Wirbel gebohrt. Ein Cerclagedraht (Durchmesser 0,6 mm bei Katzen, 0,8 mm bei grossrassigen Hunden) wird als 8er-Schlinge durch die Löcher geführt. Der Draht wird ventral des Ligamentum supraspinosum über dem Bügel gekreuzt und beidseitig verspannt (Abb. 5). Unter Distraction der Fraktur/Luxationsstelle werden die Drähte angespannt, was zu einer Korrektur einer allenfalls noch bestehenden Subluxation führt.

Im Anschluss daran können eine Hemilaminektomie gemacht, vorgefallenes Diskusmaterial bzw. im Wirbelkanal

liegende Knochensplitter entfernt und das Rückenmark nötigenfalls mit einer Durotomie weiter dekomprimiert werden.

Die Faszie wird mit Sultanschen Diagonalnähten, Subkutis und Haut mit Einzelknopfnähten verschlossen. Zur Kontrolle der Reduktion und der Platzierung der Kirschnerdrähte werden die Patienten geröntgt. Die postoperative Betreuung hängt vom neurologischen Status ab und folgt neurologischen Standardprotokollen (Kirby, 1995).

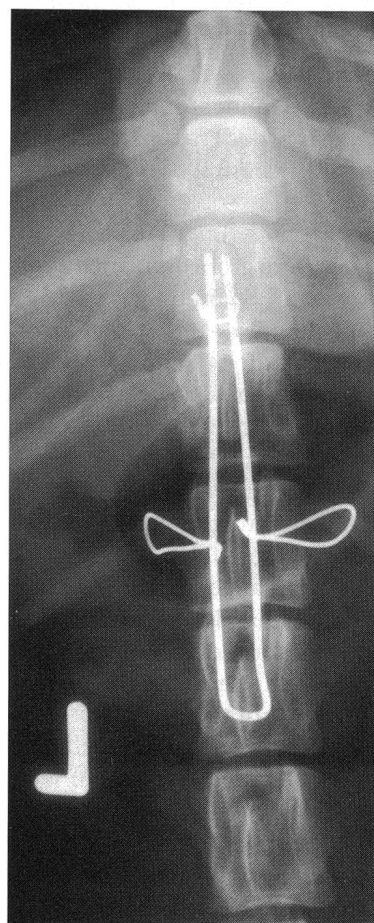
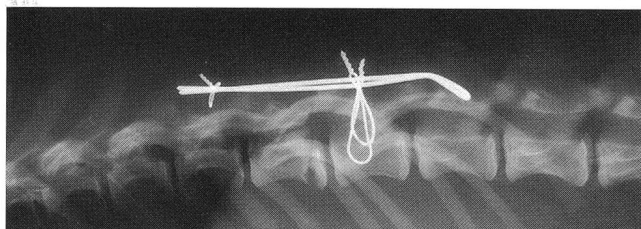
Resultate

Die Operationen dauerten durchschnittlich weniger als eine Stunde. Bei zwei Patienten wurde zusätzlich zur Stabilisation der Wirbelsäule eine Rückenmarksdekompression durchgeführt. Nach der Operation verbesserte sich der neurologische Zustand oder blieb gleich bei 33 der 37 Patienten (Tab. 1). Der Zustand verschlechterte sich nach der Operation bei zwei Hunden, bei denen die Kirschnerdrähte für die 8er-Drahtschlinge den Wirbelkanal dorsal penetriert hatten. Die Cerclagedrähte wurden sofort entfernt und durch korrekt platzierte 8er-Drahtschlingen ersetzt. Bei je einem Labrador und einem Golden Retriever im Wachstum riss innerhalb von 3 resp. 4 Tagen postoperativ der Cerclagedraht aus dem Knochengewebe. Dies führte jeweils zur Lockerung der Fixation. Der neurologische Zustand des 8 Monate alten Labrador Retrievers (16 kg Körpergewicht) mit einer Wirbelkörperfraktur verbesserte sich nach der Operation sehr schnell. Vier Tage nach der Operation verschlechterte sich aber sein Zustand. Der Hund wurde eingeschläfert. Die Sektion offenbarte einen teilweisen Ausriss der Implantate, welcher zu einer Instabilität der Wirbelsäule und zu einer Kompression am Frakturort geführt hatten. Beim Golden Retriever wurde eine erfolgreiche Revision mit Ersatz der 8er-Schlinge durch zwei um die Rippen geführte Drähte vorgenommen (Tab. 1, Abb. 7a, 7b). Zweiunddreissig Patienten erreichten innerhalb von neun postoperativen Monaten eine normale neurologische Funktion (Tab. 1). Bei einem Dackel mit präoperativ schweren neurologischen Defiziten ohne Tiefen-

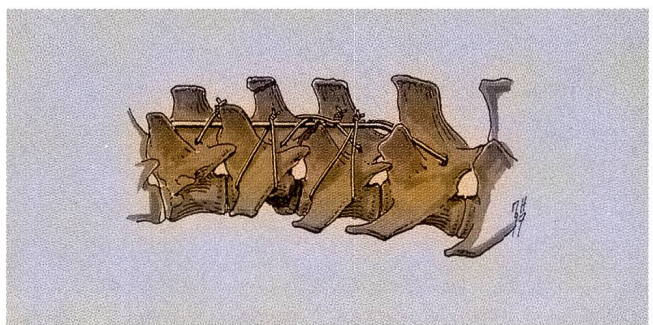

Abbildung 6: Anbringen von zusätzlichen Cerclagedrähten um die Processus transversi und den Bügel, um bei jungen Hunden mit unausgereifter Knochenqualität den Zug auf die 8er-Schlinge zu reduzieren

Abbildungen 7a und 7b: Laterolaterales (a) und dorsoventrales (b) Röntgenbild der thorakolumbalen Wirbelsäule nach der Revisionschirurgie eines 8 Monate alten Golden Retrievers (Fall Nr. 27) mit einer Humerusfraktur und einer Fraktur der Endplatte des 12. Thorakalwirbels mit Subluxation zwischen den Thorakalwirbeln 12 und 13 als Folge eines Autounfalls. Das Plazieren von zwei Cerclagedrähten um die Processi transversi des 13. Thorakalwirbels hält die Reduktion in Position



schmerzempfindung blieb der neurologischen Zustand während 10 Tagen nach der Operation unverändert. Der Hund wurde eingeschlafert. Bei einem Mischlingshund mit Penetration des Wirbelkanals bei der Plazierung der 8er-Schlinge zeigten sich drei Monate postoperativ immer noch schwerwiegende motorische Defizite.

In sechs Fällen, bei welchen für den Bügel Drahtdurchmesser von 1,6 mm oder mehr verwendet wurden, riss dieser aus seiner Verankerung an der Basis des Processus spinosus. Dies beeinflusste die Reduktion der Fraktur oder Luxation nicht. Die Patienten erholten sich normal.

Diskussion

Der biomechanische Vorteil von Laminarfixationen gegenüber Fixationen am Wirbelkörper oder an den Facetten ist die Stabilisierung der Fraktur oder Luxation auf der distraktiven Seite (Butler, 1984; Montavon, 1985; Helprey und Seim, 1990). Diesem Zuggurtungsprinzip wird die 8er-Cerclage gerecht, der Bügel dient dabei als Halterung. Dem Nachteil von relativ wenig Knochenmaterial zur Verankerung der Implantate auf der distraktiven Seite der Wirbelsäule kann somit wirksam begegnet

Une technique chirurgicale pour la stabilisation de subluxations, de luxations et de fractures traumatiques de la colonne vertébrale thoracale et lombaire chez le chien et le chat

La méthode décrite est techniquement simple, demande peu d'équipement et permet une fixation dynamique de subluxations, de luxations et de fractures de la colonne thoracique et lombaire chez le chien et le chat. Les résultats de son application chez 34 chiens et trois chats sont décrits.

Un metodo chirurgico per stabilizzare sublussazioni, lussazioni e fratture traumatiche della colonna vertebrale a livello toracico e lombare in cani e gatti

Si descrive un metodo tecnicamente semplice per la fissazione dinamica di sublussazioni, lussazioni e fratture della colonna vertebrale a livello toracico e lombare in cani e gatti. I risultati della sua applicazione in 34 cani e tre gatti sono descritti.

werden. Im weiteren verstärkt der Bügel die relativ dünne Knochenschicht der Lamina. Der Bügel kann sowohl kranial als auch kaudal der Instabilität verankert werden. Eine allenfalls indizierte Hemilaminektomie ist insbesondere nach erfolgter Fixierung der Fraktur oder Luxation möglich. Die Implantate beeinträchtigen den Zugang nicht.

In den sechs Fällen, bei welchen der Bügel aus dem Processus spinosus ausriss, wurden zu grobe Implantate verwendet oder diese unter zu starke Spannung gesetzt. Bezüglich der Heilung dieser Patienten wurden aber keine Nachteile beobachtet, da die Funktion des Bügels als Halterung für die Cerclagedrähte und zur Entgegenwirkung von Torsionskräften nicht beeinträchtigt wurde.

Im Gegensatz zur Verplattung der Processus spinosi (Dulish und Nichols, 1981), welche ebenfalls eine distraktive Fixation darstellt, aber häufig zu Nekrosen und Instabilitäten der Processus spinosi führt, können mit der hier vorgestellten Methoden auch Kleinhunde und Katzen sowie junge Patienten behandelt werden.

Bei zwei Patienten wurde während der Operation das Rückenmark verletzt, weshalb in einem Fall keine Verbesserung des neurologischen Zustandes erreicht wurde. Dieses Phänomen oder sogar Verschlechterungen des Neurostatus bei ähnlichen Fixationsverfahren wurden auch in der Humanmedizin beschrieben (Lundy und Murray, 1997). Zur Vermeidung solcher Komplikationen sind die in der Operationstechnik beschriebenen anatomischen Anhaltspunkte zu respektieren. Der Ausriss der Implantate trotz korrekter Platzierung derselben bei zwei jungen Retrievern war auf die unausgereifte, weiche Knochenqualität zurückzuführen. Bei jungen, grossrassigen Patienten wird deshalb empfohlen, den Zug auf die 8er-Schlinge zu reduzieren. Dabei werden auf beiden Seiten der an der Instabilität beteiligten Wirbel Cerclagedrähte um die Processus transversi oder um die Rippen geführt und am Bügel fixiert (Abb. 6, 7a, 7b). Es wird somit eine bessere Verteilung der Kräfte erreicht. Das postoperative Röntgenbild dient dabei auch zur Aufdeckung eines Pneumothorax, der durch die um die Rippen geführten Cerclagedrähte ausgelöst werden könnte. Da die Wirbelsäule aus einer Vielzahl von gelenkig verbundenen Segmenten besteht, sollte eine Fixation eher dynamisch denn statisch sein. Der Einsatz von relativ dünnen und wenigen federnden Implantaten bei der hier vorgeschlagenen dynamischen, semirigiden Technik mit Drahtzuggürtungseffekt respektiert diese Beweglichkeit, führt aber dennoch zu einer starken Fixation am Ort der Instabilität und zu fibröser oder knöcherner Heilung. Die Resultate bei unseren Patienten bestätigen die biomechanischen vorteilhaften Eigenschaften der Technik nach Montavon (1985) in über 90% der Fälle.

Korrespondenzadresse: Dr. med. vet. Daniel A. Koch, Veterinär-Chirurgische Klinik der Universität Zürich, Winterthurerstrasse 260, CH-8057 Zürich

Manuskripteingang: 19. Februar 1998

In vorliegender Form angenommen: 7. Mai 1998

Literatur

- Blass C. E., Waldron D. R., van Ee R. T. (1988): Cervical stabilization in three dogs using Steinmann pins and methyl methacrylate. *J Am Anim Hosp Assoc* 24, 61-68.
- Bruecker K. A., Seim III H. B. (1993): Spinal fractures and luxations. In: Slatter D. (Hrsg): Textbook of small animal surgery. 2. Aufl. Verlag W B. Saunders Company, Philadelphia, 1110-1121.
- Butler W. B. (1984): Spinal fractures and luxations. In: Manual of internal fixation in small animals. W. O. Brinker, R. B. Hohn, W. D. Prieur (Hrsg), Springer-Verlag, Berlin. 219-225.
- Dulish M. L., Nichols J. B. (1981): A surgical technique for management of lower lumbar fractures: Case report. *Vet Surg* 10, 90-93.
- Helphrey M., Seim H. B. (1990): Surgical repair of spinal fractures, luxations and subluxations. In: Current techniques in small animal surgery. M. J. Bojrab (Hrsg), Verlag Lea & Febiger, Philadelphia, 636-648.
- Kirby B. M. (1995): Spinal fracture / luxation. *Vet Clin North Am: Small Anim Pract* 25, 1149-1174.
- Lundy D. W., Murray H. H. (1997): Neurological deterioration after posterior wiring of the cervical spine. *J Bone and Joint Surg* 79 B, 948-951.
- McAnulty J. F., Lenehan T. M., Maletz L. M. (1986): Modified segmental spinal instrumentation in repair of spinal fractures and luxations in dogs. *Vet Surg* 15, 143-149.
- Montavon P. M. (1985): Le trauma spinal (fractures et luxations vertébrales). Schweiz Vereinigung für Kleintiermedizin, Lausanne, 139-145.
- Phillips L., Blackmore J. (1991): Kirschner-Ehmer device alone to stabilize caudal lumbar fractures in small dogs. *Vet Comp Orthop Traumatol* 4, 112-115.
- Swaim S. F. (1971): Vertebral body plating for spinal immobilization. *J Am Vet Med Assoc* 158, 1683-1695.
- Swaim S. F. (1981): Biomechanics of cranial fractures, spinal fractures, and luxations. In Bojrab M. J., Pathophysiology in Small Animal Surgery. Lea & Febiger, Philadelphia, 774-778.
- Ullmann S. L., Boudrieau R. J. (1993): Internal skeletal fixation using a Kirschner apparatus for stabilization of fracture / luxation of the lumbosacral joint in six dogs: A modification of the transilial pin technique. *Vet Surg* 22, 11-17.

Dank

Die Autoren bedanken sich bei Dr. D. Savoldelli für die grundlegenden Arbeiten zur Beschreibung der hier vorgestellten Methode. Im weiteren bedanken sie sich bei M. Haab für Gestaltung der Graphiken und bei Frau A. Hug für die fototechnischen Arbeiten. Dank gebührt auch Prof. P. F. Suter für die kritische Durchsicht des Manuskriptes und Dr. S. Tepic für die Beiträge zur Biomechanik.