

Zeitschrift: Zürcher Illustrierte
Band: 4 (1928)
Heft: 50

Artikel: Die moderne Diagnose der Lungentuberkulose
Autor: [s.n.]
DOI: <https://doi.org/10.5169/seals-834143>

Nutzungsbedingungen

Die ETH-Bibliothek ist die Anbieterin der digitalisierten Zeitschriften. Sie besitzt keine Urheberrechte an den Zeitschriften und ist nicht verantwortlich für deren Inhalte. Die Rechte liegen in der Regel bei den Herausgebern beziehungsweise den externen Rechteinhabern. [Siehe Rechtliche Hinweise.](#)

Conditions d'utilisation

L'ETH Library est le fournisseur des revues numérisées. Elle ne détient aucun droit d'auteur sur les revues et n'est pas responsable de leur contenu. En règle générale, les droits sont détenus par les éditeurs ou les détenteurs de droits externes. [Voir Informations légales.](#)

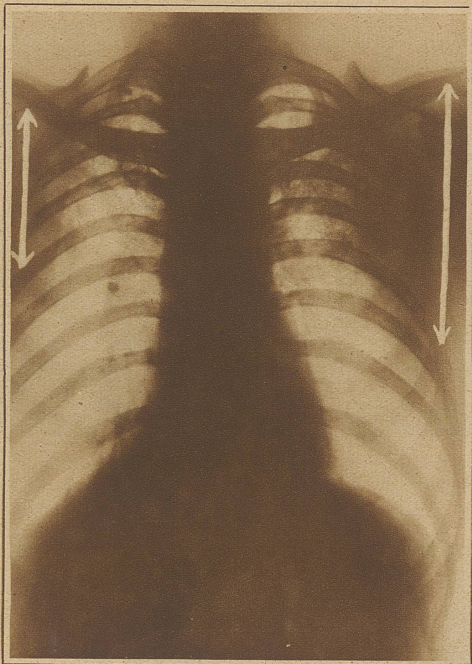
Terms of use

The ETH Library is the provider of the digitised journals. It does not own any copyrights to the journals and is not responsible for their content. The rights usually lie with the publishers or the external rights holders. [See Legal notice.](#)

Download PDF: 30.03.2025

ETH-Bibliothek Zürich, E-Periodica, <https://www.e-periodica.ch>

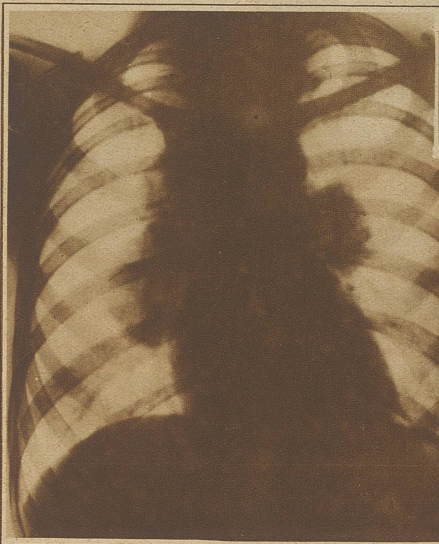
DIE MODERNE DIAGNOSE der Lungentuberkulose



Die fleckige Verschattung auf beiden Seiten zeigt eine doppelseitige tuberkulöse Erkrankung. Der Mittelschatten entspricht auf allen Bildern dem Herzen und den großen Blutgefäßen. Die bandförmigen Schatten gehören den Rippen und Schlüsselbeinen an. Der große Schatten unterhalb des Herzens ist durch den Bandmann bedingt. Die Pfeile geben die Ausdehnung der Erkrankung an.

Die Lungentuberkulose zählt zu jenen Krankheiten, denen die großen Fortschritte der medizinischen Wissenschaft in den letzten fünfzig Jahren am meisten zugute kommen.

Abgesehen von wenigen «Blitzdiagnosen», die sich schon dem ersten Blicke aufdrängen, setzt sich die heutige Untersuchung aus einer Reihe von Methoden zusammen. Von den alten Aerzten wurde die Inspektion, die Besichtigung des Menschen und der kranken Körperregion im besondern übernommen. Der magere, fiebrige, vielleicht geradehustende Patient lenkt unsere Gedanken in bestimmter Richtung, während der schlaff aussehende, dicke Mensch vorerst nicht auf die erkrankte Lunge hinweist. Eine Besichtigung des Brustkorbes zeigt Ungleichheiten



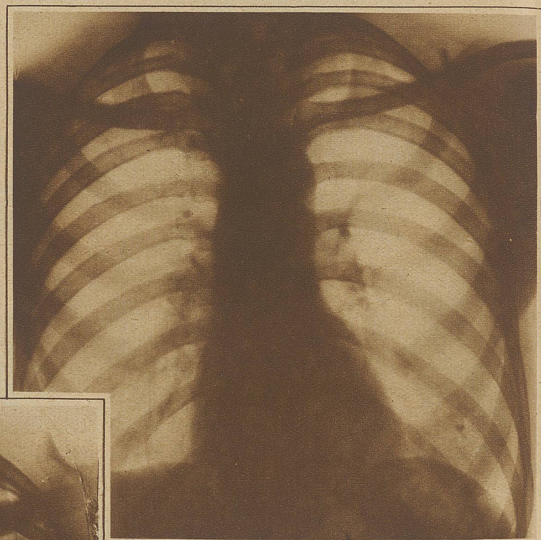
Große knollige Schatten an beiden Seiten des Herzens: Eine frische tuberkulöse Entzündung der Lungenwurzel (Hilustuberkulose)

zwischen rechts und links, Verbiegungen der Wirbelsäule etc. Beim Atmen kann die ungleiche Ausweitung einer Seite die erkrankte Lunge weisen.

Perkussion und Auskultation (Beklopfen und Behorchen) gehen auf rund 100 Jahre zurück. Auenbrugger und Laënnec sind die Begründer dieser Methoden, die seit einem Menschenalter Gemeingut der Aerzte

sind. Beim Beklopfen stellen wir Schallunterschiede fest, wie sich das jedem bei wechselweisem Beklopfen von Brustkorb und Arm verdeutlichen mag, wobei der dumpfe, matte Armschall in der Regel der Empfindung über krankem Lungengewebe entspricht. Die verschiedensten Geräusche empfängt das Ohr durch den Holz- oder Gummitrichter. Ein mehr blasendes Geräusch, wie man es etwa mit einer heißen Kartoffel im Munde selber produziert, dominiert. Beigemischt können blasige, gierende, schnurrende, musikalische Geräusche sein als Ausdruck einer Lungenentzündung.

Viel jünger, kaum 25 Jahre alt, ist die brauchbare Röntgendiagnostik der Lungen. Sie hat besondere Vorzüge, weil ihre Ergebnisse auf dem Durchleuchtungsschirm und dem Film als Helligkeitsdif-

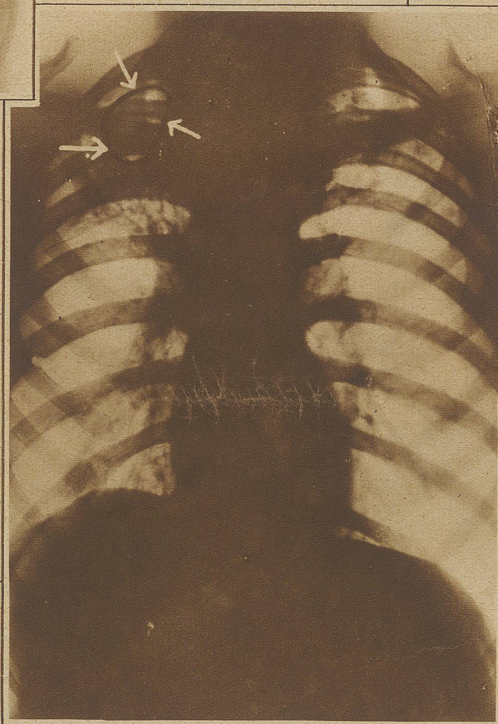


Die rechte Lunge zeigt einen verkalten Herd, die Narbe nach einer meist kleinen tuberkulösen Entzündung, wie sie die meisten Menschen vor dem 20. Jahre durchmachen. Die Lymphgefäße stellen die Verbindung zu den gleichfalls erkrankten Drüsen der Lungenwurzel her.

Robert Koch als Tuberkuloseerreger erkannt wurden. / Forschungen der letzten Jahrzehnte gelang es, den Tuberkelbazillus von seinem ersten Eindringen ab nachzuweisen. Einmal durch eine kleine, harmlose Impfprobe in der Haut, die auf Einbringen von etwas Extrakt aus Tuberkelbazillen sich rötet, wenn der Körper eine Ansteckung durchmachte. Dann aber besonders anschaulich durch das Röntgenverfahren, sofern die Bazillen Lungenveränderungen setzten.

Zum Schlusse bleibt mir noch hervorzuheben, daß eigentlich zu jedem Absatze ein und – so – weiter gehört, um anzudeuten, daß die Geschichte längst nicht so einfach ist, als sie hier den Anschein erweckt.

Dr. med. H. R.



Trotz der geringen Ausdehnung weist dieser Patient die schwerste Erkrankung auf. Im Bereiche der Pfeile wurde das Lungengewebe ausgeschmolzen. Narbig schrumpfend soll das Loch unter der Behandlung ausheilen.

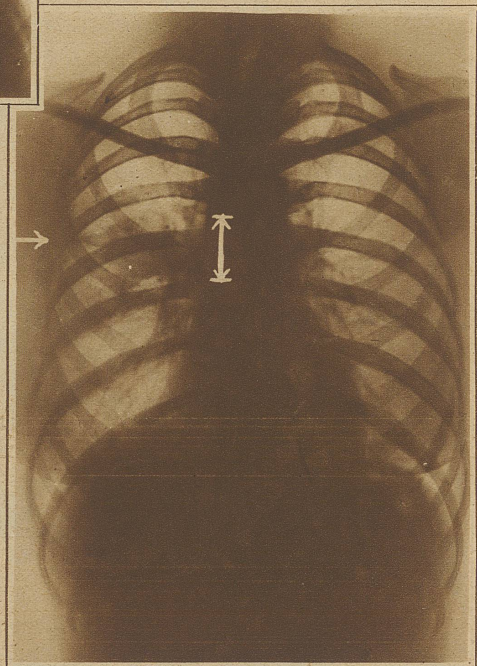
ferenzen zu fixieren sind. Zum Teil Ergebnisse, die auf anderem Wege nicht zu erhalten sind.

Als neueste Methode kommt die Blutkörperchensenkung hinzu. Infolge der meisten Entzündungen findet ein rasches Zusammensintern der Blutkörperchen in der Blutflüssigkeit statt, wenn etwas präpariertes Blut in einem Röhrchen aufgestellt wird.

Die Kontrolle der Körpertemperatur ist selbstverständlich.

Alle diese Untersuchungen beweisen bei positivem Ausfall, daß in den Luftwegen Krankheitsherde sitzen. Die ärztliche Erfahrung erkennt die vorliegende

Krankheit unter bestimmten Bedingungen als Tuberkulose. Wenn immer möglich bedient sich der Arzt noch des direkten Beweises, der im Nachweise von Tuberkelbazillen besteht. Durch Präparation des Auswurfes und Untersuchung unter rund tausendfacher Vergrößerung gelingt es, feinste Stäbchen (oder Körnerreihen) nachzuweisen, die 1882 von



Eine «diagnostische Delikatesse»: Einen Befund, der anders nicht zu erheben ist, weist dieses Bild an, wo eine Brustfellentzündung zwischen zwei Lungenlappen der rechten Seite (im Bilde links) zu sehen ist.